

TUMORES DA PAREDE TORÁCICA: UMA ANÁLISE RETROSPECTIVA

Chest Wall Tumors: Retrospective Analysis

Renata Monteiro Facanha Litaiff*, Fernando Luiz Westphal**, Luiz Carlos Lima***, José Corrêa Lima Netto***

*Acadêmica do curso de Medicina da Universidade Federal do Amazonas

**Professor Associado da Disciplina de Cirurgia Torácica da Universidade Federal do Amazonas

*** Professor Adjunto da Universidade Federal do Amazonas. Cirurgião Torácico do Hospital Universitário Getúlio Vargas

****Médico Especialista em Cirurgia Torácica do Hospital Universitário Getúlio Vargas

RESUMO

Objetivos: Avaliar retrospectivamente as características dos pacientes e as condutas terapêuticas cirúrgicas realizadas em pacientes, que foram submetidos ao tratamento de tumor de parede torácica por um serviço de cirurgia do estado do Amazonas, durante o período de janeiro de 2008 a março de 2017. **Metodologia:** Trata-se de um estudo retrospectivo da prevalência dos tumores de parede torácica e do perfil dos pacientes incluindo características clínicas e epidemiológicas, complicações, mortalidade e prognóstico. Foram avaliados os tipos histológicos mais frequentes desses tumores e os principais procedimentos terapêuticos realizados, bem como a reconstrução da parede torácica realizada, por meio dos prontuários, de onde foram coletados os dados destes pacientes, acompanhados por uma mesma equipe cirúrgica, atuante em três hospitais da cidade de Manaus (Hospital Universitário Getúlio Vargas, Hospital UNIMED e Hospital Beneficente Português), durante o período de janeiro de 2008 a março de 2017. Os dados foram submetidos a análises estatísticas descritivas, por meio do teste de probabilidade de significância. **Resultados:** Dos 30 pacientes incluídos neste estudo, 16 (53,3%) eram do sexo feminino e 14 (46,7%) do sexo masculino. A média de idade encontrada foi de 46,7 anos. 23 (76,7%) casos foram considerados benignos e 7 (23,3%) malignos. O tipo histológico mais encontrado foi lipoma (15 casos - 50%), seguido por metástase de câncer de mama (3 - 10%). O tratamento mais frequente foi a toracectomia com reconstrução parietal sem prótese (27 - 90%). Nos casos em que se utilizou prótese (3 - 10%), optou-se por placas de titânio, o STRATOSTM e tela de polipropileno em 2 (6,7%) e apenas a tela de polipropileno em 1 (3,3%). Houve complicações em 4 (13,3%) casos e recidiva em 3 (10%). Entre todos os casos, houve 2 óbitos, que corresponderam a 6,6% da amostra, tendo sido um diagnóstico de carcinoma de alto grau com diferenciação neuroendócrina e um de lipossarcoma de alto grau. **Conclusão:** Apesar de novas técnicas e tecnologias terem sido incluídas no tratamento de tumores de parede torácica, a mortalidade continua alta em casos de tumores malignos invasivos.

Palavras-chave: Tumores da parede torácica. Tipos histológicos. Reconstrução de parede torácica.

ABSTRACT

Objectives: To evaluate retrospectively the characteristics of the patients and the surgical approach performed in patients who were submitted to a chest wall tumor treatment by a surgery service in the state of Amazonas during the period from January 2008 to March 2017. **Methodology:** This is a retrospective study about the prevalence of chest wall tumors and the profile of patients including clinical and epidemiological characteristics, complications, mortality and prognosis. We evaluated the most common histological types of these tumors and the main surgical procedures performed, just as the reconstruction of the chest wall using the medical records, whence the data of these patients were collected, followed up by the same surgical team, working in three hospitals in the city of Manaus (Getúlio Vargas University Hospital, UNIMED Hospital and Beneficente Português).

Hospital), during January 2008 to March 2017. The data were submitted to descriptive statistical analyses using the test of probability of significance. **Results:** Thirty patients were included in this study, among them 16 (53.3%) were female and 14 (46.7%) were male. The average age was 46.7 years. Twenty-three (76.7%) cases were considered benign and seven (23.3%) were malignant. The most common histological type was lipoma (15 cases - 50%), followed by breast cancer metastasis (3 - 10%). The most frequent treatment was thoracotomy with chest wall reconstruction without prosthesis (27 - 90%). In cases where prosthesis was used (3 - 10%) it were chosen titanium plates, STRATOSTM and polypropylene mesh in two (6.7%) and only the polypropylene mesh in one (3.3%). There were complications in four (13.3%) cases and relapse in three (10%). Among all cases, there were two deaths, which was equivalent to 6.6% of the sample, corresponding to the diagnosis of high-grade carcinoma with neuroendocrine differentiation and a high-grade liposarcoma. **Conclusion:** Despite new techniques and technologies have been included in the chest wall tumors treatment, mortality remains high in cases of invasive malignant tumors.

Keywords: Chest wall tumors. Histological types. Chest wall reconstruction.

INTRODUÇÃO

Os tumores de parede torácica são relativamente incomuns, representando cerca de 1% a 2% de todas as neoplasias, e de 5% das neoplasias torácicas.¹ Eles foram classificados em oito categorias principais relacionadas a suas origens: muscular, vascular, fibroblástica/miofibroblástica e fibrohistiocítica, de nervos periféricos, óssea e cartilaginosacondro-óssea, de tecido adiposo, hematológica e de origem cutânea.² No entanto, existem alguns tumores malignos que surgem a partir da parede do tórax, mas que não se ajustam em nenhuma destas categorias, sendo chamados de tumores de diferenciação incerta, como, por exemplo, o sarcoma de Ewing e o sarcoma synovial.² Além dessa classificação entre benigno e maligno, os diagnósticos histológicos dessas neoplasias também podem variar entre tumores infecciosos e não infecciosos.³

Os tumores da parede torácica, incluindo a família de tumores Ewing, plasmocitoma solitário e linfoma, têm como tratamento-base, para a maioria dos casos, a ressecção torácica ampla.⁴ Em geral, para os tumores inicialmente diagnosticados por biópsia excisional, o tratamento subsequente deve envolver a ressecção ampla com margens de segurança de tecido normal de, pelo menos, 4 cm em todos os lados. Para tumores que envolvem as costelas, a ressecção inclui as costelas adjacentes acima e abaixo do centro neoplásico.⁴ Ainda de acordo com o mesmo autor, se o tumor tiver alto grau de malignidade com base no resultado patológico obtido pela biópsia excisional e o tumor envolve osso, toda a parte óssea deverá ser ressecada. Além disso, se houver qualquer estrutura ligada ao osso acometido, como, por exemplo, pericárdio ou pulmão, estas também deverão ser ressecadas.⁴

Este estudo teve como objetivo avaliar retrospectivamente o perfil dos pacientes, incluindo história familiar, relação com tabagismo, complicações e mortalidade, além de avaliar os principais tipos de tumores da parede torácica encontrados e as condutas terapêuticas cirúrgicas realizadas, que foram diagnosticados e/ou submetidos ao tratamento de tumor de parede torácica durante o período de janeiro de 2008 a março de 2017.

METODOLOGIA

O projeto de pesquisa foi aprovado pelo CEP, CAAE: 63891917.0.0000.5020.

Trata-se de um estudo descritivo transversal, retrospectivo, realizado em três Hospitais da

cidade de Manaus, sendo estes: Hospital Universitário Getúlio Vargas, Hospital UNIMED e Hospital Beneficente Português.

Foram incluídos no estudo todos os pacientes portadores de tumores da parede torácica atendidos para tratamento, entre o período de janeiro de 2008 a março de 2017, pela equipe de cirurgia torácica que atua no Hospital Universitário Getúlio Vargas, Hospital UNIMED e Hospital Beneficente Português. O protocolo utilizado no levantamento dos dados encontra-se demonstrado na Figura 1. Os critérios de inclusão foram: pacientes que apresentaram algum tipo de tumor de parede torácica e que tivessem sido atendidos nos Serviços do Hospital Universitário Getúlio Vargas, Hospital UNIMED e Hospital Beneficente Português, no período de janeiro de 2008 a março de 2017. Os critérios de exclusão foram pacientes com prontuários apresentando informações insuficientes.

Os dados foram submetidos a análises estatísticas descritivas e teste de frequências, através do teste de probabilidade de significância. Para estimar associação das variáveis, optou-se por realizar regressão logística univariada. Para tanto, utilizou-se o programa STATA 13.0

PROTOCOLO DE PESQUISA	
1. Identificação da amostra:	_____
2. Sexo: () F () M	
3. Idade:	_____
4. Procedência:	_____
5. História familiar de neoplasias? () sim () não	
5.1 Se sim, qual (quais) tipo de neoplasia e em que membro da família?	
6. História de tabagismo?	
7. Diagnóstico do tipo histológico do tumor:	_____
8. Técnica cirúrgica escolhida para a reconstrução da parede torácica	
9. Tipo de prótese utilizada	
10. Tratamento adjuvante e neoadjuvante	
11. Complicações e mortalidade	
12. Ocorrência de recidivas	
13. Observações:	_____

Figura 1. Protocolo utilizado para coleta de dados dos prontuários.

RESULTADOS

Foram incluídos 30 pacientes submetidos a procedimentos cirúrgicos pelo supracitado serviço de cirurgia torácica, para retirada de tumores de parede torácica. Destes, 16 (53,3%) eram do sexo feminino e 14 (46,7%) do sexo masculino. A média de idade encontrada foi de 46,7 anos, com desvio padrão de $\pm 16,5$ anos; as faixas etárias de maior acometimento foram de 30 a 39 e 50 a 59 anos, com 6 (20%) casos cada. 5 (16,7%) destes pacientes tinham histórico familiar de neoplasia e 9 (30%) eram tabagistas.

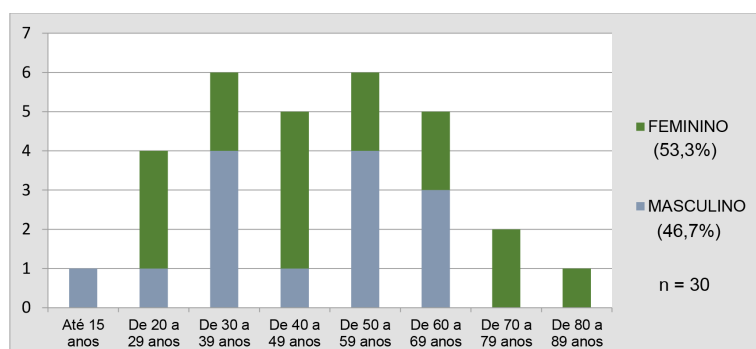


Gráfico 1. Distribuição das incidências de tumores de parede torácica de acordo com sexo e faixa etária.

Após análise histopatológica, 23 (76,7%) casos foram considerados benignos e 7 (23,3%) malignos. O tipo histológico mais encontrado foi lipoma (15 casos - 50%), seguido por metástase de câncer de mama (3 - 10%) e tuberculose (2 - 6,7%). Foram registrados também casos de: carcinoma de alto grau com diferenciação neuroendócrina, hemangioma cavernoso, lesão fibro-óssea de baixo grau, lipossarcoma de alto grau, neoplasia fusocelular madura, neurinoma mixóide, osteocondroma, neoplasia benigna de parede torácica, porocarcinoma e sarcoma fusocelular; estes últimos com 1 (3,3%) caso cada.

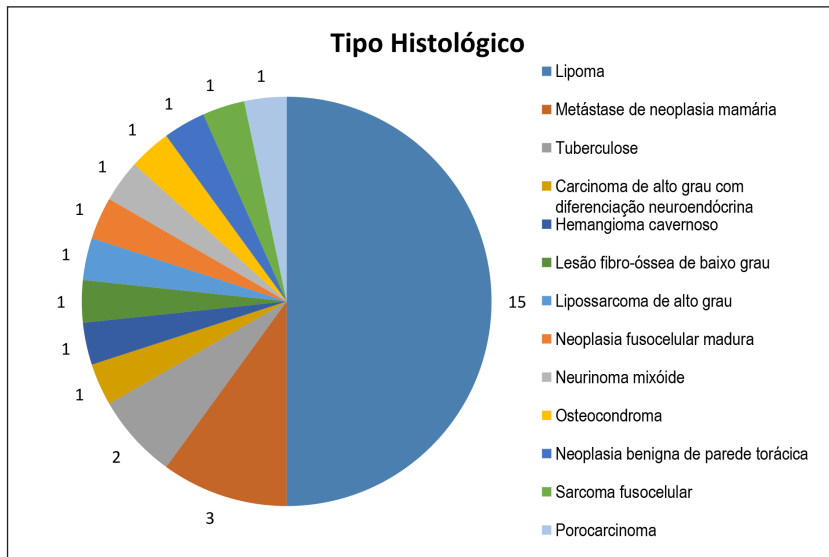


Gráfico 2. Tipos de tumores encontrados no estudo.

Ao estimar-se a associação das variáveis, tais como sexo, faixa etária, histórico familiar e tabagismo, além de malignidade, utilização de prótese ou tratamento neoadjuvante/adjuvante; bem como os desfechos (complicações, recidivas ou mortalidade), realizou-se regressão logística univariada. Não foram encontradas associações estatísticas para nenhuma das hipóteses testadas. O tratamento mais frequente foi a toracectomia com reconstrução parietal sem prótese (27 - 90%). Nos casos em que se utilizou prótese (3 - 10%), optou-se por barra STRATOSTM, tela de polipropileno em 2 (6,7%) e apenas a tela de polipropileno em 1 (3,3%).

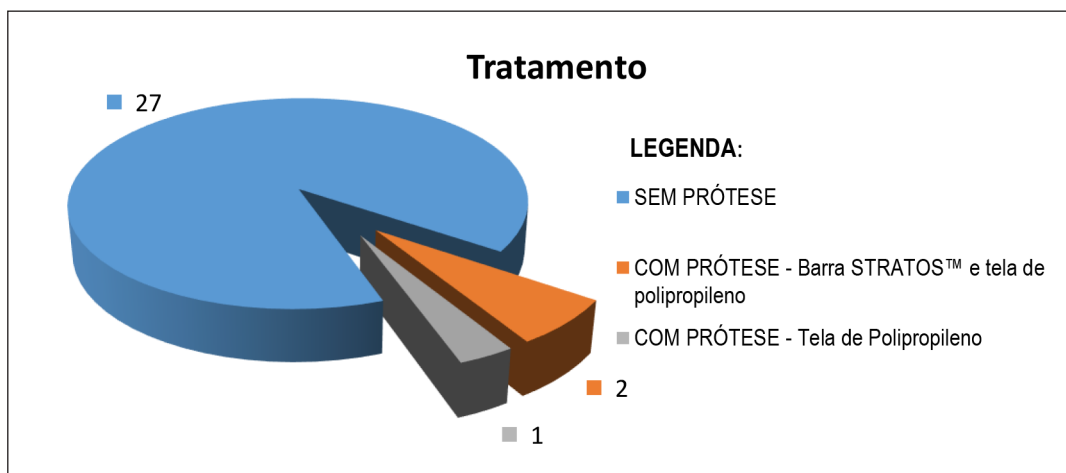


Gráfico 3. Distribuição da utilização e tipos de próteses nas Reconstruções parietais realizadas.

Em 3 (10%) dos casos foi realizada rotação de retalho miocutâneo, sendo 2 avanços de retalho e 1 retalho do músculo reto abdominal. Entre todos os casos submetidos à cirurgia, houve complicações em 4 (13,3%) casos e recidiva em 3 (10%). Utilizou-se tratamento neoadjuvante ou adjuvante em 3 (10%). Entre todos os casos, houve 2 óbitos, representando 6,6% dos casos.

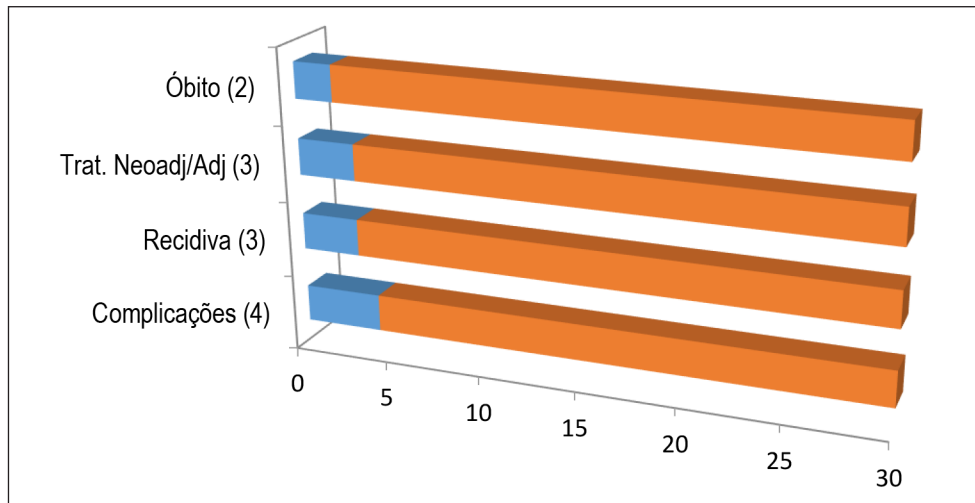


Gráfico 4. Distribuição da incidência de complicações, recidivas, tratamentos neoadjuvantes e óbitos na amostra estudada.

DISCUSSÃO

Em estudo retrospectivo que acompanhou os resultados de tratamentos cirúrgicos de 41 pacientes com tumores de parede torácica, realizado entre 1986 e 1996, na Grécia, observou-se que 44% eram do sexo masculino e 56% do sexo feminino,⁵ fato que corrobora os resultados encontrados neste estudo, em que 46.7% eram do sexo masculino e 53.3% eram do sexo feminino.

Em uma revisão de literatura foi observado que os tipos de tumores primários de parede tiveram uma apresentação de 137 (46,1%) tumores benignos e 160 (53,9%) malignos,⁶ resultados estes que diferem dos encontrados no presente estudo, em que a maioria dos diagnósticos histopatológicos era de tumores benignos (76,7% dos casos).

Em revisão de literatura já citada, encontrou-se que entre os tumores benignos, os tumores neurogênicos foram o tipo histológico mais comum, seguido de lipoma e displasia fibrosa. E entre os tumores malignos, o condrossarcoma foi o tipo histológico mais comum, seguido de plasmocitoma e linfoma.⁶ Estes dados mostram algumas diferenças em relação a este estudo, em que o lipoma foi o tumor benigno mais prevalente e metástase de câncer de mama, o tumor maligno mais encontrado.

Apesar de rara, a malignização de lipomas pode ocorrer, como relatado em 2012 num paciente que apresentou um lipossarcoma gigante na parede torácica, que se desenvolveu a partir de um lipoma recidivante.⁷

Em caso relatado de um lipossarcoma indiferenciado, que foi submetido à ressecção ampla do tumor e excisão associada do músculo peitoral maior e parte do tecido e pele mamária, não houve recorrência local ou metástase 2 meses após a cirurgia, embora estas em geral ocorram.⁸

Em outro caso clínico reportado, uma mulher de 82 anos apresentava um tumor de parede torácica ulcerado medindo 3,5 cm, que esteve presente durante muitos anos, com posterior

ulceração. Após excisão e exame histopatológico, obteve-se diagnóstico de porocarcinoma écrino sarcomatóide, sem realização de terapia neoadjuvante,⁹ tendo apresentado semelhante desfecho de sobrevida em relação ao caso incluído neste estudo, em que paciente com diagnóstico de porocarcinoma teve o tumor extirpado, não apresentando mortalidade nos 30 dias após a cirurgia. Os pacientes que apresentaram desfecho de mortalidade (6,6% dos casos) foram os diagnosticados com tumores malignos invasivos sendo estes um lipossarcoma de alto grau e um carcinoma de diferenciação neuroendócrina.

A metástase de câncer de mama foi encontrada em 3 casos, mostrando concordância com estudo que coloca que nem todos os tumores da parede torácica são primários, inferindo que as lesões metastáticas de tumores primários de mama, pulmão ou desconhecidos podem ser encontradas na parede torácica e o papel da ressecção cirúrgica vem ganhando clareza.³

Em estudo realizado em 2017, os autores inferiram que em uma série de 500 pacientes que foram submetidos à reconstrução da parede torácica em serviço de cirurgia torácica nos EUA, apenas 37% dos pacientes necessitaram de reconstrução protética com material semi-rígido, como a malha de polipropileno ou politerfluoroetileno (PTFE) ou reconstrução de costela autóloga.¹⁰ Nesse estudo o tipo de tratamento cirúrgico mais frequente foi a toracectomia com reconstrução parietal sem prótese (27 - 90%). E quando se utilizou prótese (3 - 10%), optou-se por barra STRATOSTM e tela de polipropileno em 2 (6,7%) e apenas a tela de polipropileno em 1 (3,3%).

Em estudo sobre diagnóstico, tratamento e reconstrução da parede torácica em casos de tumores, mostraram uma taxa de sobrevivência favorável em pacientes com tumores de parede torácica, demonstrando que o controle local da doença é fundamental no processo de tratamento, uma vez que a incapacidade de atingir esse controle pode resultar no reaparecimento da doença e no possível desenvolvimento de metástases à distância.¹¹

Nos últimos anos, as técnicas cirúrgicas de reconstrução de parede torácica passaram pela reconstrução simples, sem a utilização de próteses, até novas tecnologias, que estão sendo cada vez mais utilizadas na terapêutica cirúrgica nos casos de tumores maiores. Uma dessas técnicas é a substituição de arcos costais por próteses de titânio, técnica essa já citada em literaturas mais atuais e também utilizada mais atualmente em reconstruções da parede torácica dos pacientes incluídos neste estudo.

Muito embora novas técnicas e tecnologias venham sendo adotadas no tratamento dos tumores da parede torácica, a mortalidade em casos de tumores malignos invasivos continua alta.

REFERÊNCIAS

1. Mohammadhaeri Z; Dorudinia A; Daneshvar A; Azar P; Mohammadi F. Histologic types of chest wall tumors-Nine years' single center experience. **Open Journal of Pathology**, 2014, 4, 13-19. Disponível em: doi: 10.4236/ojpathology.2014.41003.
2. Tateishi U, Gladish G, Kusumoto M, Hasegawa T, Yokoyama R, Tsuchiya R. "Chest Wall Tumors: Radiologic Findings and Pathologic Correlation. Part 2. Malignant Tumors," **Radiographics**, vol. 23, nº. 6, 2003, 1491-1508. Disponível em: DOI:10.1148/rg.236015527.
3. David EA, Marshall MB. Review of Chest Wall Tumors: A Diagnostic, Therapeutic, and Reconstructive Challenge. **Seminars in Plastic Surgery**. vol.25, nº. 1, 2011. Disponível em: DOI:10.1055/s-0031-1275167.

-
4. Shah A; D'amico T. Primary Chest Wall Tumors. **Journal of the American College of Surgeons**, vol. 210, nº. 3, March 2010. Disponível em: DOI: <http://dx.doi.org/10.1016/j.jamcollsurg.2009.11.012>.
 5. Athanassiadi K, Kalavrouziotis G, Rondogiani D, Outsidiis A, Hatzimichalis A, Bellenis I. Primary chest wall tumors: early and long-term results of surgical treatment. **Journal of Cardiothoracic Surgery**, 2011, 589-593. Disponível em: [https://doi.org/10.1016/S1010-7940\(01\)00655-8](https://doi.org/10.1016/S1010-7940(01)00655-8).
 6. Ito T, Suguki H, Yoshino I. Mini review: Surgical management of primary chest wall tumors. **Gen Thorac Cardiovasc Surg**. 2016 Dec; 64(12):707-714. Disponível em: DOI:10.1007/s11748-016-0719-z.
 7. Bicakciogli P, Sak SD, Tastepi Al. Liposarcoma of the chest wall. Transformation of dedifferentiated liposarcoma from a recurrent lipoma. **Saudi Med J**. 2012 Aug;33(8):901-3.
 8. Toge K, Koyama Y, Tatsuta K, et al. A case of a large liposarcoma of the chest. **Gan TO Kagaku Ryono**, 41 (8), 2014.
 9. Goh SGN, Dayrit, Calonge E. Sarcomatoid eccrine porocarcinoma report of two cases and a review of the literature. **Journal of Cutaneous Pathology**, 34: 55-60, 2007.
 10. Thomas M, Shen KR. Primary tumors of the osseous chest wall and their management. **Thorac Surg Clin**, 27 (2), 2017. Disponível em: DOI: <http://dx.doi.org/10.1016/j.thorsurg.2017.01.012>.
 11. Lin GQ; Li YQ, Huang LJ, Luo FY, Jiag HH, Luo WJ. Chest wall tumors: Diagnosis, treatment and reconstruction. **Exp Ther Med**. 2015 May;9(5):1807-1812. Disponível em: PMID:PMC447168.