

TRATAMENTO DO ANEURISMA DE KOMMERELL POR STENT AÓRTICO

Treatment of Kommerell aneurysm with aortic stent

Luiz Carlos de Lima*, Silas Fernandes Avelar Jr**, Fernando Luiz Westphal*
Debora de Oliveira Canedo***, Gilcia Maria Souza Oliveira****

* Doutor em Medicina, Título de Especialista pela Sociedade Brasileira de Cirurgia Torácica, Cirurgião Torácico Universidade Federal do Amazonas.

**Chefe de Serviço de Cirurgia Cardiovascular da Sociedade dos Beneficentes Portugueses.

***Acadêmica de Medicina, Universidade Nilton Lins

****Acadêmica de Medicina, Universidade Federal do Amazonas

Trabalho realizado no Hospital da Real e Benemérita Sociedade dos Beneficentes Portugueses, Manaus, AM.

RESUMO

Este artigo relata o tratamento do Aneurisma de Kommerell por Stent Aórtico, em uma paciente com 41 anos, com queixa de tosse produtiva há 20 anos, a qual apresentava em tomografia computadorizada de tórax um aneurisma de Kommerell, uma subclávia aberrante, uma aorta descendente à direita e compressão da traqueia pelo arco aórtico. Foi realizado um planejamento multidisciplinar para indicar como tratamento o implante de *stent* aórtico e a colocação de um oclusor na origem da artéria subclávia aberrante.

Palavras-chave: Aneurisma de Kommerell; stent aórtico; oclusor; subclávia aberrante.

ABSTRACT

This article reports a case of the treatment of Kommerell aneurysm with aortic stent in a 41-years-old patient, complaining about productive cough for the past 20 years. The chest computed tomography of the patient showed a Kommerell aneurysm, an aberrant subclavian artery, a right-sided descending aorta and a tracheal compression by the aortic arch. A multidisciplinary planning was performed to indicate as treatment the implantation of an aortic stent and to place an occluder at the origin of the aberrant subclavian artery.

Keywords: Kommerell aneurysm; aortic stent; occluder; aberrant subclavian.

INTRODUÇÃO

O arco aórtico direito é um defeito congênito raro da aorta e está presente em cerca de 0,05% da população¹, frequentemente assintomático, manifesta-se caso ocorra desenvolvimento de um aneurisma (aneurisma de Kommerell). Essa condição, conhecida também como divertículo de Kommerell, é relevante devido ao aumento da mortalidade associada à ruptura e a compressão de estruturas mediastinais².

RELATO DO CASO

Paciente do sexo feminino, 41 anos de idade, com queixa de tosse produtiva há 20 anos. Tem histórico de asma e de tratamento cirúrgico para refluxo gastroesofágico.

Procurou tratamento médico por apresentar os referidos sintomas sendo solicitada ressonância magnética do tórax e detectada inversão da aorta sendo encaminhada para avaliação. Apresentava durante exame físico bom estado geral, sem alterações cardiopulmonares.

A paciente foi submetida a diversos exames de imagem, com os devidos achados descritos a seguir. A radiografia do tórax evidenciava discreto alargamento do mediastino superior; O cateterismo cardíaco (CAT) mostrou coronárias normais; ecocardiograma, com discreto aumento da aorta ascendente. Tomografia computadorizada (Figura 1) evidenciou aorta descendente à direita e compressão da traqueia pelo arco aórtico, associado à presença do aneurisma de Kommerell e artéria subclávia aberrante.

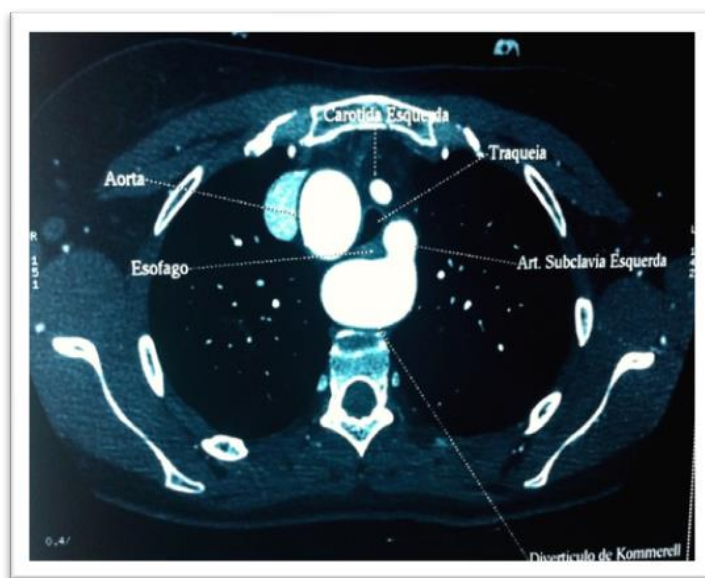


Figura 1. Tomografia computadorizada evidenciando Divertículo de Kommerell e compressão da traquéia.

A broncofibroscopia mostrou compressão da traqueia terminal e brônquio fonte direito com diminuição do diâmetro de sua luz em aproximadamente 70%.

A paciente foi submetida a tratamento por implante de *stent* aórtico no Aneurisma de Kommerell e colocado oclusor na origem da artéria subclávia aberrante. Procedimento realizado sob anestesia geral, no qual foi realizada dissecação da artéria femoral esquerda e introduzido um *stent* auto-expansível na aorta descendente, cobrindo todo o local do aneurisma. Através da dissecação da artéria axilar esquerda, foi introduzido um oclusor até a emergência da artéria subclávia aberrante, com o intuito de evitar enchimento retrógrado por este vaso. No pós-operatório a paciente evoluiu com dor torácica, sendo realizada tomografia de controle, que revelou *stent* bem posicionado com moderado derrame pleural direito, o qual foi reabsorvido espontaneamente.

O controle pós-operatório mostrou sucesso com implante do *stent* sem sinais de aneurisma e artéria subclávia ocluída na sua origem (Figura 2).

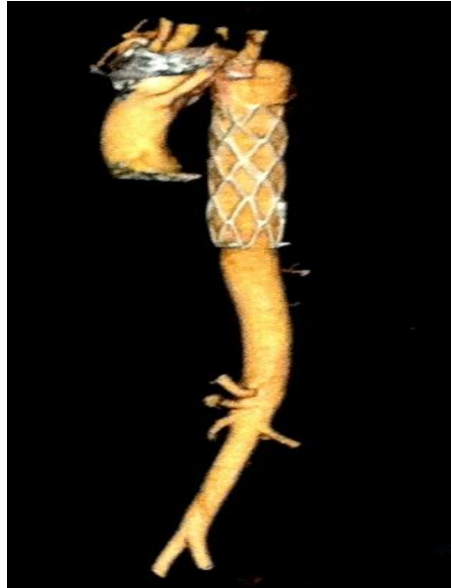

Figura 2. Stent aórtico implantado e oclisor na Origem da artéria subclávia aberrante.

A broncoscopia realizada após dois anos de tratamento não mostrou sinais de compressão do brônquio fonte direito. Paciente mantinha queixa esporádica de tosse, porém realiza suas atividades habituais normais, com prática de exercícios físicos sem restrições.

DISCUSSÃO

Existem menos de 50 casos relatados de divertículo de Kommerell associado a um arco aórtico esquerdo, com uma artéria subclávia direita aberrante ou arco aórtico direito com artéria subclávia esquerda aberrante. Casos com arco aórtico direito e ligamento arterial esquerdo retroesofágico são ainda mais raros³. No presente caso, a tomografia computadorizada evidenciou aorta descendente à direita e compressão da traquéia pelo arco aórtico, aneurisma de Kommerell e subclávia aberrante, sendo este um caso relativamente mais raro³. Diversos tipos de abordagens foram documentadas, dentre eles o tratamento clínico com uso de drogas procinéticas e seguimento ambulatorial em um caso atípico de divertículo⁴, em outros estudos demonstrou a combinação de tratamento endovascular e cirúrgico⁵, e em pacientes assintomáticos a presença do divertículo de Kommerell é uma indicação de reparo seja cirúrgico ou híbrido (oclusão do divertículo com um plug de Amplatzer ou plug ilíaco zenith associado ao bypass da carótida para a subclávia) pelo risco de ruptura⁶.

As indicações cirúrgicas para Aneurisma de Kommerell ainda não foram definidas dada a raridade da condição e a sua história natural ainda não ter sido documentada convenientemente, pelo que, atualmente, a correção cirúrgica está indicada em todas as situações com sintomatologia severa³. No presente caso, a paciente já havia feito vários tratamentos sem sucesso, sendo inclusive submetida a tratamento cirúrgico para refluxo gastroesofágico com intuito de melhorar sintomatologia, o que não foi comprovado ao longo de sua história. Após esclarecimento da paciente sob essa nova modalidade de tratamento, optou-se por uso do *stent* e oclusão da subclávia esquerda aberrante, por ser uma técnica minimamente invasiva.

Em conclusão, na literatura médica consultada não existe tratamento padronizado com relação ao arco aórtico direito e aneurisma de Kommerell. Neste trabalho, foi apresentado um caso tratado exclusivamente por abordagem minimamente invasiva. Em casos de pacientes adultos sintomáticos, o uso de *stent* pode ser uma opção. E o acompanhamento a longo prazo é importante para demonstrar a eficácia do tratamento realizado.

REFERÊNCIAS

- 1 Costa RN, Andrade IS, Reyes RO, Grisoni AS, Fontes VF, Pedra CAC. Arco aórtico direito com divertículo de Kommerell. Rev Bras Cardiologia Invasiva, São Paulo. 2009; 17(2): 279-280. Available from: http://www.scielo.br/scielo.php?pid=S2179-83972009000200022&script=sci_ar ttext.
- 2 Fauz RA, Furlan S, Barros AS, Bof AM, Lomonte ES, Leiro LC, Souza RP. Arco aórtico direito com artéria subclávia esquerda aberrante e divertículo de Kommerell. Radiol Bras, 2005; 38(5): 381-384. Available from: http://www.scielo.br/scielo.php?script=sci_arttext&pid=S0100-39842005000500014&lng=en&nrm=iso. ISSN 0100-3984. <http://dx.doi.org/10.1590/S0100-39842005000500014>.
- 3 Ferreira R, Gallego J, Roque J, Pereira RA, Mendes M, Nobre A, Cravino J. Disfagia associada a Divertículo de Kommerell Caso clínico e revisão Bibliográfica. Revista portuguesa de cirurgia Cardio-Torácica e vascular. Lisboa. 2008; 15(3): 139-142.
- 4 Barranhas AD, Indiani JMC, Marchiori E, Santos ASMD, Rochitte CE, Nacif MS. Apresentação atípica de divertículo de Kommerell. Arq. Bras. Cardiol. São Paulo. 2009; 93(6). Available from: http://www.scielo.br/scielo.php?script=sci_arttext&pid=S0066-782X2009001200026.
- 5 Ciria SC, Subirán MEG, Guillén RZ, González, JH. [Tratamiento híbrido de un aneurisma sintomático de un divertículo de Kommerell](#). Radiología Servicio de Radiodiagnóstico. 2013; 55(3): 261-264.
- 6 Maior, GIS. Artéria lusória associada a divertículo de Kommerell em paciente no pós-operatório tardio de troca de valva mitral; [Casos Clínicos, Cardiologia Clínica](#). 2010. Available from: <http://sbhci.org.br/casos-clinicos/arteria-lusoria-associada-a-diverticulo-de-kommerell-em-paciente-no-pos-operatorio-tardio-de-troca-de-valva-mitral>.