

APENDICITE AGUDA OCACIONADA POR INGESTA DE PROJÉTIL DE ARMA DE FOGO: UM RELATO DE CASO

LEAD SHOT INTAKE ACUTE APPENCICITIS: A CASE REPORT

Mônika Maya Tsuji Nishikido,* Ana Maria Sampaio de Melo,** Nélcia de Castro Tavares,*** Tâmara Mendes Ferrugem,* Yan Coelho e Silva,*
Giovanna Luiza dos Santos Cabral.****

Resumo

Apendicite aguda é uma doença de alta prevalência, a qual acomete todas as idades. Sua fisiopatologia decorre principalmente pela obstrução do lúmen do apêndice cecal, seja por fecalitos, hiperplasia linfoide, parasitas ou até corpo estranho. O diagnóstico da apendicite aguda é clínico, porém pode-se lançar mão de exames complementares como hemograma, elementos anormais do sedimento (EAS), radiografia, ultrassonografia e tomografia axial computadorizada (TAC). Este relato apresenta o caso de um homem de 50 anos com quadro clínico de dor abdominal iniciada e localizada em fossa ilíaca direita, sem náuseas, vômitos ou febre, referindo ser portador de nefrolitíase. Diante de um quadro atípico, porém possível, de apendicite aguda, foram solicitados exames de imagens, identificando-se três imagens radiopacas as quais obstruíam a luz do apêndice cecal e ocasionavam reação inflamatória nele. O paciente foi submetido à apendicectomia e houve confirmação da presença de três projéteis de arma de fogo (chumbinho) obstruindo e ocasionando isquemia e necrose do apêndice vermiforme. Evoluiu satisfatoriamente no pós-operatório, sem complicações ou intercorrências.

Palavras-chave: Apendicite; Abdome agudo; Corpos estranhos; Armas de fogo.

Abstract

Acute appendicitis is a highly prevalent disease, which affects all ages. The pathophysiology arises due to appendix lumen obstruction, either by fecaliths, lymphoid hyperplasia, parasites or even foreign body. The acute appendicitis diagnosis is clinical, however, can make use of additional tests such as blood count, urinalysis, x-ray, ultrasound and CT. Case report of a 50 years old man with an abdominal pain initiated and located in the right iliac fossa, no nausea, vomiting or fever, reporting nephrolithiasis. Faced with an atypical but possible acute appendicitis, was requested abdomen imaging, identifying three radiopaque images which obstructed the appendix and occasioned the same inflammatory reaction. The patient underwent appendectomy and was confirmation of the projectiles presence from a firearm (pellet) obstructing, causing ischemia, and appendix necrosis. Progressed well postoperatively without complications.

Keywords: Appendicitis; Acute abdomen; Foreign bodies; Firearms.

* Médica residente de Cirurgia Geral do Hospital Universitário Getúlio Vargas/HUGV.

** Supervisor do Programa de Residência de Cirurgia do Aparelho Digestivo do HUGV.

*** Cirurgiã do Instituto de Cirurgia do Estado do Amazonas/Icea.

**** Acadêmica de Medicina da Universidade Federal do Amazonas/Ufam.

Introdução

O apêndice cecal é considerado um órgão vestigial, sem função atribuída nos seres humanos. Acredita-se que atue em mecanismos de defesa, por sua constituição de tecido linfoide.¹ Trata-se de uma porção do intestino que possui amplitude cerca de 6 a 9 cm de comprimento, podendo variar de 1 a mais de 30 cm. Localiza-se na porção terminal do ceco, como uma protuberância. Outro ponto de referência para a localização do apêndice é a intersecção entre as tênias mesentérica e antimesentéricas, que convergem na junção do ceco com a base do apêndice. Sua porção mais distal está sujeita a variações de localidade, sendo elas retrocecal, pélvica, lateralizada para a direita, dentre outras.²

Apendicite aguda é a causa mais comum de abdome agudo cirúrgico não traumático.^{3,4} Ocorre mais frequentemente na segunda e na terceira décadas da vida e sua incidência é de aproximadamente de 233/100.000 habitantes. Existe uma incidência maior no sexo masculino na proporção de 1,4:1.³

Sua fisiopatologia decorre principalmente pela obstrução do lúmen do apêndice cecal, seja por fecalitos, hiperplasia linfoide, parasitas ou até corpo estranho, sendo este último causa rara dessa doença.⁵ A incidência de apendicite aguda ocasionada por corpo estranho é de 0,005%.⁶ O diagnóstico é clínico, porém pode-se lançar mão de exames complementares como hemograma, radiografia e tomografia computadorizada de

abdome. O tratamento de escolha é cirúrgico.⁷

Relato de Caso

Paciente do sexo masculino, 50 anos, natural e procedente de Manaus/AM, iniciou quadro de dor abdominal intensa e súbita tipo cólica em fossa ilíaca direita (FID) com irradiação para dorso e coxa ipsilateral, precedida de sudorese e síncope, e associada a náuseas, hiporexia e febre não aferida, com evolução de 24 horas. Relatou ser portador de nefrolitíase. Nega episódios eméticos e sintomas gastrointestinais. Nega outras comorbidades e refere tuberculose tratada havia 30 anos. Etilista social, nega tabagismo. Negou ingestão de carne de caça no momento da admissão.

Admitido no Hospital Pronto-Socorro 28 de Agosto em bom estado geral, lúcido, orientado, normocorado e hidratado. Ao exame físico apresentou-se com abdome plano, flácido, e doloroso à palpação superficial e profunda em flanco direito e FID. Foram solicitados hemograma, que apresentou leucocitose de 16.420/mm³, EAS dentro dos padrões de normalidade e radiografia de abdome, a qual evidenciou três imagens radiopacas em topografia de FID (Figura 1). Solicitou-se então tomografia computadorizada de abdome superior e pelve no qual se visibilizaram três imagens de alta densidade produzindo artefatos lineares sugestivos de material metálico localizado em luz de apêndice cecal (Figuras 2 e 3).

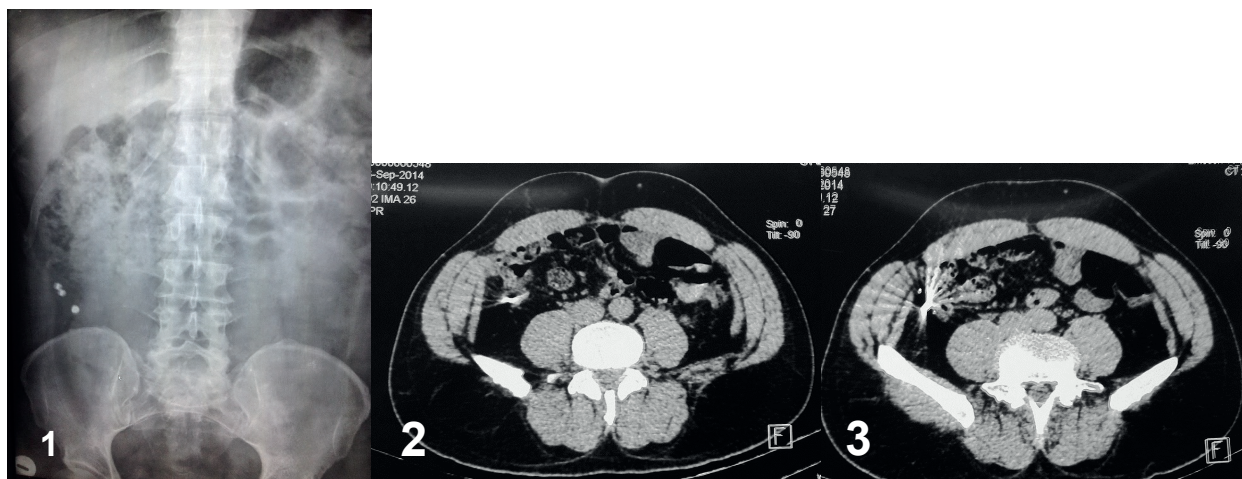


Figura 1: Radiografia de abdome evidenciando imagens radiopacas em topografia de apêndice cecal. Figuras 2 e 3: Tomografia computadorizada de abdome com imagens produzindo artefatos lineares sugestivo de material metálico.

Com o diagnóstico de apendicite aguda, o paciente foi submetido à apendicectomia retrógrada. No inventário identificou-se um apêndice retrocecal, com a sua região distal de

aspecto necrótico, e contendo em sua luz três objetos arredondados e endurecidos à palpação (Figura 4).

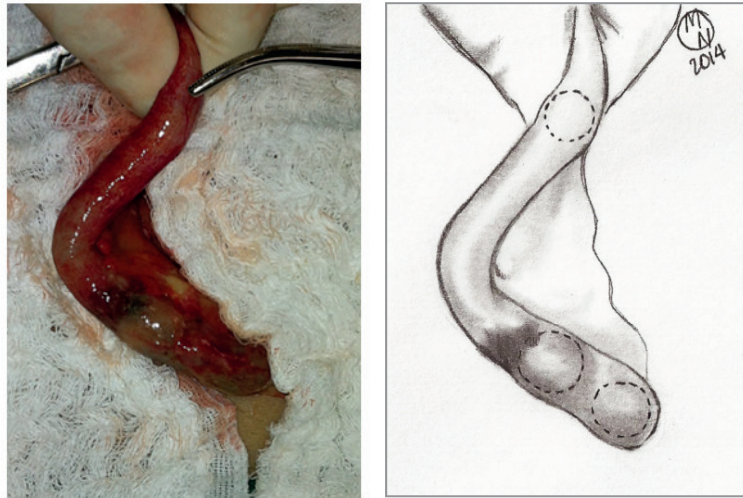


Figura 4: Apêndice cecal com a sua região distal com aspecto necrótico e pinça indicando abaulamento evidenciando o provável fator obstrutivo do seu lúmen. Ao lado, desenho ilustrando a topografia dos chumbinhos.

Por meio da abertura da peça cirúrgica após o término do procedimento, comprovou-se que os três objetos palpados eram projéteis de chumbo (Figura 5), muito usados para a atividade de caça na região amazônica. Após o procedimento,

o paciente relatou ter ingerido carne de caça havia cinco anos. O pós-operatório evoluiu sem intercorrências e o paciente recebeu alta com melhora do quadro prévio.

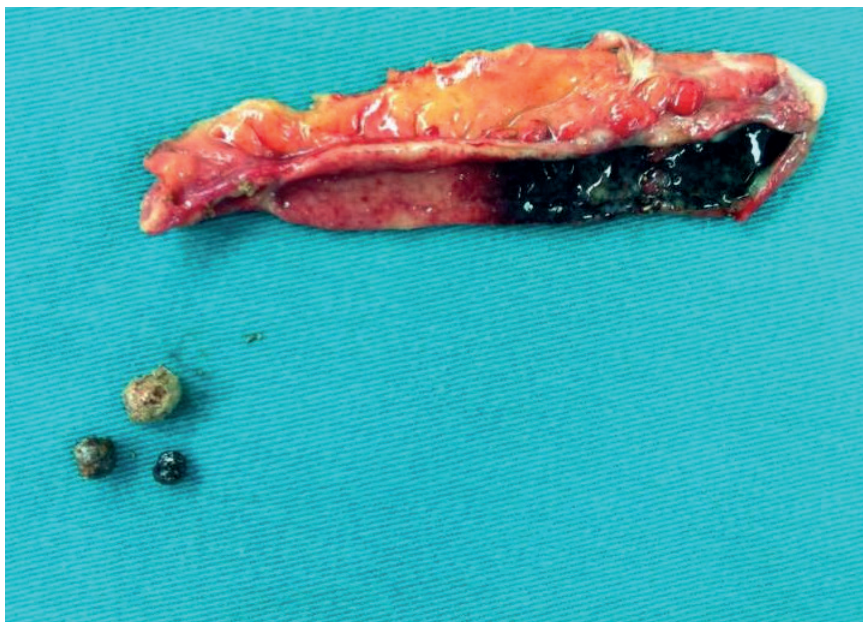


Figura 5: Peça cirúrgica de produto de apendicectomia, após secção longitudinal do apêndice cecal e os três projéteis (chumbinho).

Discussão

A apendicite aguda é uma doença de grande prevalência, sendo a apendicectomia uma das cirurgias mais realizadas em todo o mundo.⁸

Ainda que a etiologia da apendicite permaneça um pouco obscura, acredita-se que na maioria dos pacientes há uma obstrução luminal que leva ao crescimento bacteriano e à pressão luminal aumentada, obstruindo o fluxo venoso e depois influxo arterial, resultando em isquemia da mucosa, gangrena e perfuração.¹ Uma das causas para essa obstrução envolve a hiperplasia linfoide, muito comum em jovens e adolescentes, resultando em alta incidência de apendicite nessa faixa etária. Fecalitos, principalmente pós-calcificação, parasitas e neoplasias também podem levar a obstrução e apendicite. Acredita-se que aproximadamente 30% dos casos de apendicite aguda em adultos estão ligados a fecalitos.^{1,7} Já a incidência de apendicite por corpo estranho permanece incerto pela sua raridade e era mais comum antes do século 20 por conta do maior consumo de animais de caça (ingesta de projéteis) e da frequência de costura manual (ingesta de agulhas e alfinetes) cuja prevalência era em torno de 0,005%.⁶

O diagnóstico de apendicite é clínico, entretanto exames complementares como hemograma, EAS e exames de imagem são bastante úteis para excluir outras doenças. Os exames laboratoriais revelam leucocitose suave, que varia entre 10.000 e 18.000/mm³, em apendicite não complicada e é muitas vezes acompanhada por uma predominância moderada de polimorfonucleares.^{2,7} O EAS é útil para descartar pielonefrite ou nefrolitíase, e nesses casos os leucócitos apresentam-se, também, muito mais elevados do que na apendicite, além da presença de hematúria, muitas vezes microscópica, no caso da litíase.¹ Diante do relato de cólica nefrética prévia do paciente em questão, o EAS foi importante para orientar a hipótese diagnóstica.

Radiografias simples são de pouca valia para o diagnóstico de apendicite aguda, a menos que haja a presença de um fecalito calcificado ou

de níveis anormais de gás intestinal, entretanto são úteis para descartar outras doenças.^{1,7} No entanto, no relato acima, com base nesse exame, iniciou-se o raciocínio da hipótese do fator etiológico da apendicite.

A TC é comumente utilizada na avaliação de pacientes adultos com suspeita de apendicite aguda. Técnicas de imagiologia melhoradas fazem com que a sensibilidade seja cerca de 90% e a especificidade de 80 para 90%, para o diagnóstico de apendicite aguda em pacientes com dor abdominal. Achados clássicos incluem um apêndice com distensão superior a 7 mm de diâmetro e aumento da espessura da parede circunferencial, a qual pode ter a aparência de uma auréola ou alvo. Com a progressão da inflamação, pode-se ver edema, fluido peritoneal, fleimão ou um abscesso periapendicular. Esse exame detecta apendicite em cerca de 50% dos pacientes por ela acometidos. Não deve ser utilizada deliberadamente, principalmente entre os pacientes jovens, pois desperdiça tempo e expõe o paciente a riscos relacionados ao uso do contraste e a exposição à radiação ionizante. No nosso relato, pela ausência de pródromos da apendicite e da história prévia de nefrolitíase, além de imagem sugestiva de corpo estranho de componente metálico na radiografia, solicitou-se a TC para elucidação diagnóstica e observou-se que ele estava impactado na luz do apêndice, o qual apresentava borramento periapendicular, imagem sugestiva de reação inflamatória local. Não existe consenso para o manejo dos pacientes com corpos estranhos impactados na luz do apêndice cecal, uma vez que, atualmente, sua incidência é rara.⁶ Em um estudo prospectivo com 62 esquimós que possuíam chumbinhos impactados em apêndice cecal (verificados em radiografias de rotina), nenhum deles evoluiu com apendicite aguda.⁹ No entanto, outros estudos demonstraram uma incidência de sintomas em 93% dos pacientes com corpo estranho em apêndice, dos quais 88% foram submetidos a apendicectomia e 70% destes apresentavam inflamação e necrose histologicamente.⁶ No relato exposto, a apendicectomia foi mandatória por conta das hipóteses diagnóstica e imaginológica sugestivas de apendicite aguda.

Apesar de o diagnóstico da apendicite aguda ser eminentemente clínico, atualmente, com o advento de vários exames complementares, pode-se realizar uma programação cirúrgica mais segura, mesmo em cenário de urgência, identificando-se muitas vezes o fator causal dessa doença.

Referências

1. Matthews JB, Hodin RA. Acute Abdomen and Appendix. In: Mulholland MW, Lillemoe KD, Doherty GM, Maier RV, Simeone DM, Upchurch Jr GR. *Greenfield's Surgery: Scientific Principles And Practice*. 4 ed. Philadelphia: Williams & Wilkins. 2006. p. 1214-21.
2. Jaffe BM, Berger DH. The appendix. In: *Schwartz Principles of Surgery*. 8 ed. New York: Mc.Graw Hill Medical Publishing Division. 2005. p. 1119-37.
3. Addiss DG, Shaffer N, Fowler BS, Tauxe RV. The epidemiology of appendicitis and appendectomy in the United States. *Am J Epidemiol*. 1990; 132: 910.
4. Williams GR. Presidential Address: a history of appendicitis. With anecdotes illustrating its importance. *Ann Surg*. 1983; 197: 495.
5. Nitecki S, Karmeli R, Sarr MG. Appendiceal calculi and fecaliths as indications for appendectomy. *Surg Gynecol Obstet*. 1990; 171: 185.
6. Klingler PJ, Seelig MH, DeVault KR, Wetscher GJ, Floch NR, Branton SA, Hinder RA. Ingested foreign bodies within the appendix: A 100-year review of the literature. *Dig Dis*. 1998; 16: 308-14.
7. Maa J, Kirkwood KS. O Apêndice. In: Townsend Jr. CM, Beauchamp RD, Evers BM, Mattox KL. *Sabiston: Tratado de Cirurgia*. 18 ed. Rio de Janeiro: Elsevier; 2010. p. 1252-63.
8. Fischer CA, Pinho MSL, Ferreira S, Milani CAC, van Santen CR, Marquardt RA. Apendicite aguda: existe relação entre o grau evolutivo, idade e o tempo de internação? *Rev Col Bras Cir*. 2005; 32(3): 136-8.
9. Reddy ER: Retained lead shot in the appendix. *J Can Assoc Radiol*. 1985; 36: 47-48.