

NEOPLASIA DE CÉLULAS GERMINATIVAS EM CRIANÇAS: RELATO DE CASO E REVISÃO DE LITERATURA

GERM CELL TUMORS IN CHILDREN: CASE REPORT AND LITERATURE REVIEW

Jonas Rodrigues de Menezes Filho,* Victor Alfonso Vasquez,*
André Mancini,* Cristiano Paiva,** Flávio Antunes,*** Edson Sarkis****

RESUMO

Os tumores testiculares são raros entre crianças e adolescentes representam apenas 1% de todos os tumores pediátricos sólidos, sendo os de células germinativas os mais comuns. Na infância há maior incidência de tumores não-seminomatosos, sendo os tumores do seio endodérmico os mais freqüentes. O tratamento padrão para o câncer testicular é a orquiectomia radical. Relatamos um caso de tumor do seio endodérmico em criança.

Palavras-chave: Câncer de testículo, crianças, não-seminoma

ABSTRACT

Testicular tumors are rare among children and adolescents account for only 1% of all pediatric solid tumors, and the germ cells tumors are the most common. In childhood there is a higher incidence of malignant non-seminomas, and the yolk sac tumors are the most frequent. The standard treatment for testicular cancer is radical orchiectomy. We report a case of yolk sac tumor in children and its follow-up.

Keywords: Testicular cancer, children, non-seminoma

* Residentes de Urologia do HUGV

** Doutor em urologia pela Escola Paulista de Medicina - EPM/Universidade Federal de São Paulo - UNIFESP

***Urologista do HUGV

**** Professor Titular de Urologia da Universidade Federal do Amazonas

INTRODUÇÃO

De acordo com a literatura, tumores testiculares são raros com a incidência de 0,5 a 2/100.000 crianças e adolescentes¹. Apenas 1% de todos os tumores pediátricos sólidos são de origem testicular.² Enquanto em adultos os tumores de células germinativas são aneuploides, nos casos pediátricos são usualmente diploides, especialmente os teratomas. Todavia, os tumores do seio endodérmico (Yolk sac tumors) podem ser aneuploides.³

Aproximadamente, 60% dos tumores testiculares em adultos contêm histologia mista, enquanto a maioria dos tumores testiculares prepuberais possui um único tipo histológico.⁴ As lesões benignas nas crianças representam uma maior porcentagem de casos do que nos adultos, onde as lesões malignas prevalecem. Um estudo multicêntrico recente demonstrou que 74% dos tumores primários de testículos na fase prepuberal eram benignos.⁵

RELATO DE CASO

Paciente masculino com dois anos e cinco meses, natural e procedente de Boa Vista do Ramos-AM apresentou aumento do volume testicular esquerdo com início do quadro há dois anos (Figura

1), foi acompanhado por médicos da sua cidade quando foi enviado a um serviço ambulatorial da cidade de Manaus com diagnóstico de hidrocele. Já em nosso serviço, foi realizado ultrassonografia (USG) da bolsa escrotal com aumento de volume do testículo esquerdo, difusamente heterogêneo com pequenas áreas anecoicas de perimeio, bem delimitadas, medindo 5,0 x 3,3 x 4,4 cm, sugerindo processo expansivo. Alfa-fetoproteína 994 ng/ml e DHL 546 U/L. Radiografia de tórax sem alterações e TC de abdome total não identificou linfonomegalias retroperitoneais.

Realizado orquiectomia radical esquerda (Figura 3) sem nenhuma complicação com alta hospitalar no primeiro dia de pós-operatório. O laudo histopatológico demonstrou ser um tumor de células germinativas, tipo Tumor de Seio Endodérmico (“Yolk Sac Tumor”), comprometendo o epidídimo, atingindo focalmente a albugínea sem ultrapassá-la, presença de invasão vascular, margens cirúrgicas livres de comprometimento neoplásico, classificado como pT2, pNx, pMx. No trigésimo dia de pós-operatório os exames de controle revelaram a alfa-fetoproteína 9ng/ml, Beta hCG 0,5 ng/ml e DHL 536 U/L. Encontra-se em evolução satisfatória.

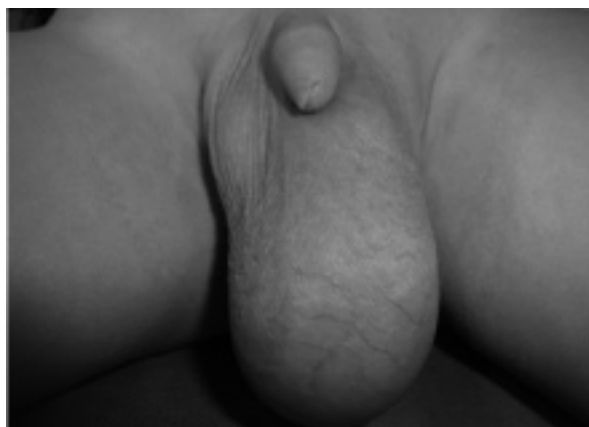

Figura 1: Massa testicular esquerda

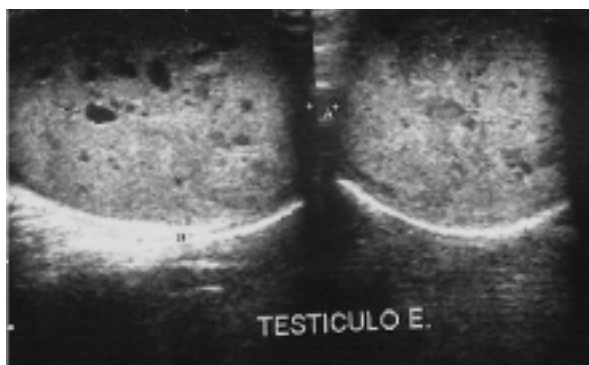


Figura 2: USG de testículo esquerdo com aumento de volume, difusamente heterogêneo com pequenas áreas anecóicas de permeio.

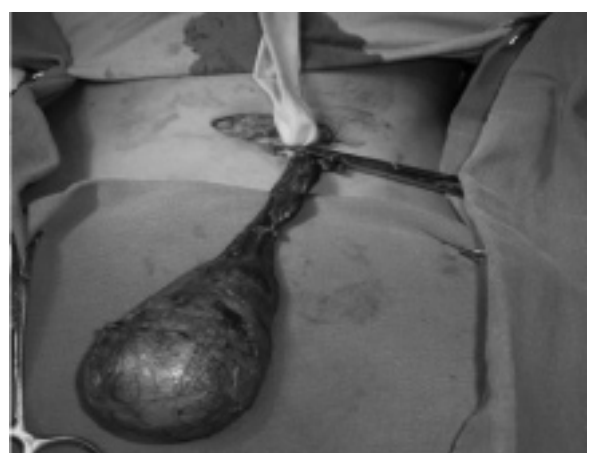

Figura 3: Orquiectomia radical demonstrando controle dos vasos espermáticos.

DISCUSSÃO

Poucos campos da oncologia apresentaram avanços terapêuticos tão significativos quanto o dos tumores germinativos do testículo. Tais resultados foram obtidos graças a vários fatores, entre os quais se destacam a identificação dos marcadores séricos (alfa-fetoproteína e beta-hCG), ultrassonografia (USG), tomografia computadorizada (TC) e ressonância magnética (RNM) que permitiram estabelecer o diagnóstico e melhorar a acurácia do estadiamento tumoral, além do advento de agentes quimioterápicos efetivos, destacando-se a cisplatina.⁶

A combinação dos métodos terapêuticos - cirurgia, radioterapia e quimioterapia - permitiu que a sobrevivência média (cinco anos) dos portadores desses tumores, que era de aproximadamente 40 a 50% na década de 1950, passasse a 85 a 95% nos dias atuais.⁶

Embora a causa de câncer testicular seja desconhecida, tanto fatores congênitos como adquiridos foram associados ao desenvolvimento tumoral. A associação mais forte tem sido com o testículo criptorquídico. Aproximadamente 7-10% dos tumores testiculares formam-se em pacientes com história de criptorquidismo; seminoma é a forma mais comum de

tumor nesses pacientes. Contudo, 5 a 10% dos tumores testiculares ocorrem no testículo contralateral, sem história de criptorquidismo. O posicionamento do testículo criptórquico no escroto não altera o potencial maligno do testículo não descíduo; entretanto, esse procedimento facilita de fato o exame e a detecção do tumor⁷.

Outros fatores de risco importantes são: o traumatismo e a atrofia testicular, a disgenesia gonadal, os estados intersexuais, o uso materno de estrogênios durante o período gestacional, os traumatismos e o histórico familiar. A relação entre microlitíase testicular e o desenvolvimento tumoral é controversa⁶.

Uma revisão de dados de trinta anos em um hospital na Turquia revelou que tumores do seio endodérmico (Yolk Sac Tumors) são os mais comuns entre tumores testiculares prepúberais⁸.

Teratomas e Yolk Sac Tumors são os mais comuns em crianças prepúberes. Após a puberdade, o mais comum é o carcinoma embrionário. O tamanho do tumor não é indicativo de benignidade ou malignidade, no entanto tumores malignos são frequentemente grandes¹⁰.

A idade da apresentação é de dois anos, mas 60% das lesões podem se apresentar antes dessa idade⁹. De fato, a

idade média de apresentação para tumores do seio endodérmico e teratomas é de 16 e 13 meses, respectivamente, baseado em dados dos tumores prepúberais¹¹.

Quase 90% dos pacientes pediátricos se apresentam com massa testicular indolor¹². Um recente estudo confirmou que massa testicular indolor foi o sintoma mais comum seguido por trauma/contusão e hidrocele/hérnia (85, 8 e 6%, respectivamente).¹³ Ao exame a massa tende a ser firme. O exame físico deve ser o suficiente para excluir outras patologias que compreendem o diagnóstico diferencial, tais como torção testicular, hidrocele, epididimites, hérnia inguinal e orquite. A hidrocele está presente entre 15 a 20% dos pacientes com tumores testiculares.⁹

A ultrassonografia com duplex e dopplercolorido (USG) pode ajudar a distinguir massas intratesticulares de extratesticulares e outras patologias escrotais dos tumores testiculares. A sensibilidade da USG para detecção de tumores testiculares aproxima-se de 100%¹⁴.

Os marcadores tumorais podem ajudar a identificar diferentes tipos histológicos antes da cirurgia e podem ser usados para detectar recorrência ou persistência tumoral após orquiectomia radical. É essencial a medida da alfafetoproteína (AFP) como parte inicial

de qualquer investigação para neoplasia testicular em que se nota aumento em 90% dos tumores do seio endodérmico e em recém-natos pelo menos nos seis primeiros meses de vida. A vida média da AFP é de cinco dias. Níveis que não diminuem após cinco dias sugerem persistência ou doença metastática.¹⁵ Os tumores produtores de β -hCG não fazem parte dessa faixa etária e usualmente não são produzidos por tumores testiculares na infância.¹⁶

O ponto crucial da exploração de um possível tumor testicular é a abordagem inguinal com clampeamento da vasculatura do cordão espermático e retirada do testículo. Se a possibilidade de câncer não puder ser excluída pelo exame do testículo, justifica-se a orquiectomia radical. Deve-se evitar a prática de abordagens escrotais e biópsias testiculares abertas. A terapia adjuvante depende das características histológicas do tumor, além do seu estadió clínico⁷.

O estadiamento dos tumores é baseado segundo o Grupo de Oncologia Pediátrica que define estadió I como um tumor limitado ao testículo, completamente ressecado, sem evidência de doença fora dos testículos e normalização de marcadores tumorais; estadió II como tumor removido trans-escrotalmente com evidência de tumor extra testicular, tumoração residual microscopicamente, linfonodomegalia

retroperitoneal \leq 2cm e aumento dos marcadores tumorais; estadió III como linfonodomegalia retroperitoneal \geq 2cm; estadió IV como metástases à distância, incluindo fígado¹⁷.

Tumores do seio endodérmico são raros em adultos e muito comuns em crianças sendo responsáveis por mais de 70% dos tumores de células germinativas nesta faixa etária. Microscopicamente o encontro dos corpos de Schiller-Duval é patognomônico desta doença. O manejo destes tumores é mais agressivo nos adultos e mais conservador nas crianças por alguns motivos como: 1) Nas crianças 85% estão no estadió I; 2) Geralmente de uma única linhagem nas crianças; 3) AFP está aumentada em mais de 90% dos casos, que torna o seguimento pós-orquiectomia mais fácil; 4) Nos adultos a disseminação é linfática, ao contrário das crianças que a disseminação é hematogênica. As metástases nos pulmões ocorrem em torno de 20% comparadas as metástases para retroperitônio presentes em apenas 4 a 6% dos casos. Portanto, a rotina de linfadenectomia retroperitoneal (RPLND) não é tão difundida, pois a disseminação é hematogênica e as complicações deste procedimento são maiores nas crianças, tais como obstrução vesical, infecção de sítio cirúrgico, ascite quilosa e disfunção ejaculatória. No entanto, a RPLND está

limitada às crianças com linfadenopatia retroperitoneal persistente ou aumento dos marcadores tumorais após orquiectomia ou quimioterapia.¹⁵

O estadiamento é feito por meio de radiografia de tórax, TC de abdome e pelve e exame histopatológico da peça cirúrgica (orquiectomia, que é o tratamento padrão para estes tumores). Se os achados histopatológicos e de imagem confirmarem estágio I o paciente pode ser seguido em observação sem necessidade de quimioterapia adjuvante. Deve ser solicitado AFP mensalmente por dois anos, radiografia de tórax a cada 2 meses por dois anos e TC a cada 3 meses por um ano e semestralmente no segundo ano. Após os dois anos de observação sem recorrência pode ser estendido para cada 6 meses ou anualmente pelo baixo risco de recidiva. O risco de recidiva é de aproximadamente 20% e é identificada pelo aumento sérico de AFP ou evidência de doença nos exames de imagem. Quase todas as recorrências podem ser resgatadas através de quimioterapia. O estágio II ou doença metastática deve ser tratado com quimioterapia. A sobrevida para todos os estádios da doença aproxima-se dos 100%¹⁵.

REFERÊNCIAS

1. Kay R. Prepubertal Testicular Tumor Registry. *J. Urol.* 1993; 150: 671-4.
2. Skoog SJ. Benign and malignant pediatric scrotal masses. *Pediatric Clin North Am.* 1997; 44: 1229-50.
3. Reuter VE. Origins and molecular biology of testicular germ cell tumors. *Mod Pathol.* 2005; 18: 551.
4. Mostofi FK and Price EB. Tumors of the male genital system. In: *Atlas of Tumor Pathology, 2nd Series.* Washington, D.C.: Armed Forces Institute of Pathology, fasc. 8, 1973.
5. Ritchey ML and Shamberger RC. Pediatric urologic oncology, testicular tumors. In: Kavoussi LR, Novick AC, Partin AW, Peters CA, editors. *Campbell-Walsh Urology 9th Edition.* Philadelphia, USA. Saunders Elsevier; 2007. p. 3900-5.
6. Pompeo ACL, Wroclawski ML, Pompeo ASFL. Tumores Germinativos do Testículo. In: Netto Jr NR, editor. *Urologia Prática 5ª Edição.* São Paulo, Brasil. Editora Rocca. 2007; 27; p. 298-309.
7. Presti Jr JC. Tumores Genitais. In: Tanagho EA, McAninch JW, editors. *Urologia Geral de Smith, 16ª Edição.* Barueri, SP, Brasil. Manole, 2007. p. 429-439.
8. Ciftci AO, Bingol-Kologlu M, Senocak ME, Tanyel FC, Buyukpamukcu M, Buyukpamukcu, N. Testicular tumors in children. *J Pediatr Surg.* 2001; 36: 1796.
9. Kramer SA and Kelalis PP. Testicular tumors in children. *Principles and Management of Testicular Cancer.* Edited by N. Javadpour. New York: Thieme, 1986.

10. Taskinen S, Fagerholm R, Aronniemi J, Rintala R, Taskinen M. Testicular tumor in children and adolescents. *J Pediatric Urol.* 2008; 4: 134-137.
11. Ross JH, Rybicki L, Kay R. Clinical behavior and a contemporary management algorithm for prepubertal testis tumors: A Summary of the Prepubertal Testis Tumor Registry. *J Urol.* 2003; 170: 2412.
12. Metcalfe PD and Bagli DJ. Prepubertal testicular tumors. *Urologic Oncology.* Edited by J. P. Richie and A. D'Amico. Philadelphia: Elsevier Saunders, 2005; 49, p.780 - 785.
13. Metcalfe PD, Farivar-Mohseni H, Farhat W, Mcclotie G, Khoury A, Bagli DJ. In: *Pediatric testicular tumors: contemporary incidence and efficacy of testicular preserving surgery.* *J Urol.* 2003; 170: 2412.
14. Benson CB, Doubilet PM, Richie JP. In: *Sonography of the male genital tract.* *Am J Roentgenol.* 1989; 153: 705.
15. Agarwal PK and Palmer JS. Testicular and Paratesticular Neoplasms in Prepubertal Males. *J Urol.* 2006; 176: 875-881.
16. Palmer JS, Morris K, Steinberg GD, Kaplan WE. Testicular, sacrococcygeal, and other tumors. In: *Comprehensive Textbook of Genitourinary Oncology,* 2nd ed. Edited by Vogrlzang NJ, Scardino PT, Shipley WU, Coffey DS. Philadelphia: Lippincott Williams & Wilkins, 2000; 6: 91-100.
17. De Backer A, Madern GC, Wolffenbuttel KP, Oosterhuis JW, Hakvoort-Cammel FGJ, Hazebroek FWJ. Testicular germ cell tumors in children: Management and outcome in a series of 20 patients. *J Pediatric Urol.* 2006; 2: 197-200.