

INDICAÇÕES ATUAIS DA CIRURGIA POUPADORA DE NÉFRONS NOS TUMORES RENAIS. UM ARTIGO DE REVISÃO

CURRENT INDICATIONS OF NEPHRON-SPARING SURGERY IN RENAL TUMORS. A REVIEW ARTICLE

André Luiz Campos Mancini*, Jonas Rodrigues de Menezes Filho*,
Giuseppe Figliuolo**, Cristiano Silveira Paiva**

Resumo

Atualmente, com a popularização dos exames de imagem, houve um aumento expressivo do diagnóstico de tumores renais assintomáticos e de pequeno tamanho, os incidentalomas. Com a evolução das técnicas cirúrgicas e melhor entendimento da fisiologia renal, os tratamentos oncológicos puderam ser feitos com a preservação do órgão, em detrimento da cirurgia radical, com extirpação de todo o rim, evitando assim nos pacientes com importante déficit na função renal ou possuidores de rim único a evolução para doença renal crônica e início de terapias de substituição renal. O acompanhamento desses pacientes demonstrou ainda que as complicações operatórias, a recorrência local e a sobrevida são iguais aos da nefrectomia radical.

Palavras-chave: Rim, nefrectomia poupadora de néfrons, nefrectomia parcial, tumor renal, carcinoma de células renais.

Abstract: Currently with the popularization of image examinations, there was a significant increase of asymptomatic renal tumours diagnosis and small size, the incidentalomas. With the evolution of surgical techniques and better understanding of renal physiology, the cancer treatments could be made with the preservation of the organ, rather than radical surgery, with removal of the entire kidney, avoiding in patients with important deficit in renal function or single kidney owners for chronic renal disease development and early renal replacement therapy. The monitoring of these patients also demonstrated that postoperative complications, local recurrence and survival are equal to those of radical nephrectomy.

Key-words: Kidney, nephron sparing surgery, partial nephrectomy, renal tumor, renal carcinoma cell.

* Residentes de Urologia do HUGV

**Professor da Disciplina de Urologia da Universidade Estadual do Amazonas

***Doutor em urologia pela Escola Paulista de Medicina - EPM/Universidade Federal de São Paulo - UNIFESP

INTRODUÇÃO

O carcinoma de células renais (CCR) representa 3% de todos os cânceres, com mortalidade maior que 40%. Nos EUA, 57.760 novos casos são esperados no ano de 2009, com uma estimativa de 12.980 mortes.¹ A predominância é maior no sexo masculino (3:2), e é mais comum na população da 6.^a e 7.^a décadas da vida. São mais comuns nos pacientes da raça negra em 10 a 20%. A maioria dos casos é esporádica, tendo como causa familiar somente 4% dos casos.

O diagnóstico e tratamento dos CCR aumentaram de modo significativo nos últimos 15 anos pela detecção precoce de massas renais assintomáticas (incidentalomas), pela popularização dos exames de imagem abdominais como ultrassom (US), a tomografia (TC) (Figura 1) e a ressonância magnética (RM), suplantando assim a tríade clássica de dor lombar, hematuria e massa palpável, correspondendo aos casos mais avançados.

A nefrectomia radical (NR) foi o primeiro tratamento preconizado para os pacientes portadores de CCR, com a retirada de todo o rim, de sua gordura perirrenal e a fâscia de Gerota, assim como a glândula suprarrenal ipsilateral.² A nefrectomia poupadora de néfrons (*Nephron Sparing Surgery* - NSS) ou nefrectomia parcial (NP),

para tratamento de um CCR, foi descrita pela primeira vez por Czerny, em 1887, mas pelas dificuldades técnicas da época, não obtiveram resultados satisfatórios. Vermoteen, em 1950, desenvolveu as técnicas modernas para a realização da NSS, mas não conseguiu obter as mesmas taxas de sobrevida que a NR, caindo em desuso novamente.

Atualmente, com o avanço dos exames de imagem, das técnicas de prevenção de dano renal e escolha adequada dos pacientes, a NSS tornou-se procedimento seguro com baixas morbidade e taxa de recorrência local e alta satisfação dos pacientes, com custo semelhante à NR.³

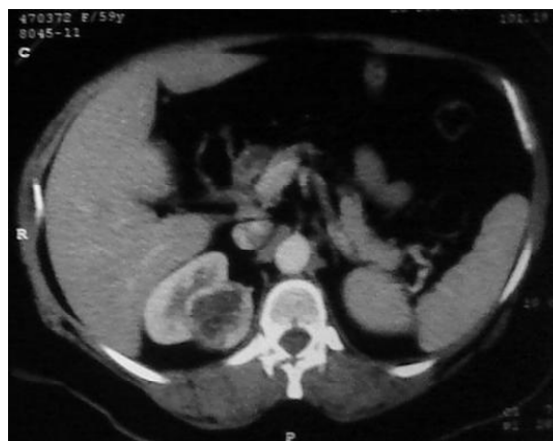

Figura 1 - Tumor renal direito exofítico de 4 cm.

INDICAÇÕES ATUAIS DA NSS

Indica-se a NSS quando a preservação de tecido renal não comprometer os princípios oncológicos e objetivando a

manutenção da função renal do paciente. Divide-se em três categorias: absolutas, relativas e eletivas (Quadro 1). Indicações controversas são referentes aos tumores com estágio clínico T2, localização central, multifocais e tumor não-familiar.

Um importante fator na decisão pela nefrectomia parcial é o tamanho do tumor. Estudos demonstram que tumores

pequenos e simples (<4 cm e classificação T1aN0M0) possuem a mesma eficácia curativa que a NR. Tumores maiores (>4 cm), ou múltiplos, não são bons candidatos, devendo ser submetidos à NR.⁴

Na suspeita de linfonodos comprometidos, deve-se fazer a biópsia destes antes de iniciar a ressecção tumoral.²

	Indicações para NSS	Condição associada
Absoluta	Risco de o paciente tornar-se anéfrico e diálise iminente.	Rim único, rim contralateral hipoplásico, tumor bilateral, Doença de Von Hippel-Lindau
Relativa	Tumor unilateral com doença renal benigna contralateral ou doença sistêmica.	Litíase, pielonefrite crônica, refluxo vesico-ureteral, estenose artéria renal; HAS, diabetes.
Eletiva	Tumor unilateral com rim contralateral normal.	Não há patologias que prejudiquem a função renal no momento.

Quadro 1 - Indicações para Nefrectomia Parcial.

PAPEL DA BIÓPSIA RENAL NA NSS

Indica-se a biópsia renal quando se necessita de um diagnóstico da massa encontrada pelos exames de imagem (TC, RM) que não demonstram tumor renal com certeza. Algumas patologias podem ter tratamento clínico, como nos casos de linfoma, metástases de outros sítios, angiomiolipomas, oncocitomas e processos infecciosos. Também é importante nos pacientes que apresentam contra-indicação relativa à cirurgia de NSS. A biópsia é

contra-indicada em coagulopatias ou quando há dificuldade em acessar o rim.⁵

A biópsia torna-se um procedimento importante nos casos de pacientes idosos, com comorbidades e apresentam incidentalomas (<4 cm), pois esses tumores podem apresentar grau nuclear baixo e a progressão da doença não é usual se estiver limitado ao rim, com uma sobrevida aos cinco anos entre 82 a 95%.⁶

CUIDADOS PRÉ-OPERATÓRIOS NA NSS

A avaliação pré-operatória deve ser completa, com anamnese e exame físico completos, avaliação laboratorial completa (hemograma, testes de coagulabilidade, eletrólitos, função renal, urina tipo I, albumina sérica), radiografia de tórax, podendo ainda em determinados casos TC Abdome, TC Tórax e cintilografia óssea para avaliação de possível doença metastática.^{2, 4}

A avaliação da função renal deve ser realizada de forma sistemática, e não quantificar somente pela dosagem da creatinina sérica, mas também pela taxa de filtração glomerular (GFR), pois é mais fidedigna e pode prever no pós-operatório a necessidade de diálise renal. A diminuição da função renal está relacionada com o tempo de isquemia de ressecção tumoral, a idade do paciente e rim único.^{7, 8}

DETALHES TÉCNICOS NA NSS

1. Vias de acesso

A importância do seguimento metódico do cirurgião aos detalhes técnicos elevou esta cirurgia à mesma eficácia da NR.²

O acesso preferencialmente é feito por lombotomia, extraperitonealmente entre

a 11.^a e a 12.^a costela (Figura 2A), dissecação cuidadosa do rim preservando a gordura perirrenal adjacente ao tumor (Figura 2B), exposição do hilo renal com isolamento da artéria e veia renais para controle vascular (isquemia), visando reduzir o sangramento durante a NP (Figura 2C).

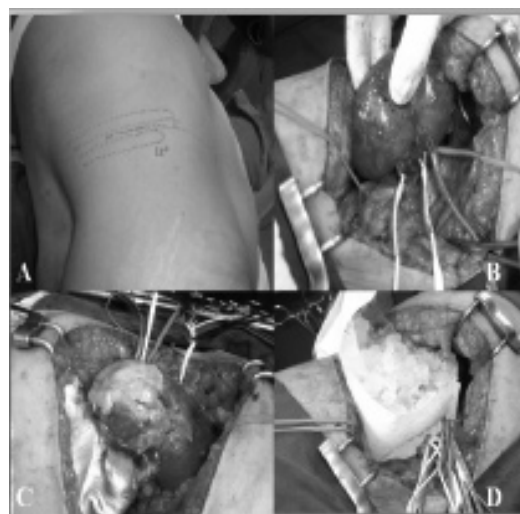


Figura 2A - Posição cirúrgica, Figura 2B - Rim dissecado. Figura 2C - Tumor exofítico. Figura 2D - Resfriamento com gelo.

2. Medidas de proteção da função renal

Importantes medidas devem ser tomadas para minimizar a perda de função renal decorrente do tempo de isquemia pelo clampeamento temporário do hilo renal. O primeiro passo é a manutenção de hidratação vigorosa no intra e pós-operatório com pressão sistólica acima de 120 mmHg, melhorando assim a perfusão renal. O segundo passo é a administração

intravenosa de manitol (12,5 g) 5 a 10 minutos antes do clampeamento, pois essa medida visa diminuir o edema intracelular. O terceiro passo é o resfriamento do rim com gelo picado (Figura 2D) após o clampeamento, por um período médio de 10 minutos, atingindo uma temperatura entre 15 a 20°C, diminuindo assim o gasto energético das células renais corticais.⁷

A isquemia renal é o procedimento intraoperatório mais importante na realização da NSS, pois diminui o sangramento e facilita a visualização das estruturas anatômicas.

O clampeamento pode ser apenas da artéria renal ou da artéria e veia conjuntamente, e não se recomenda a sua utilização de forma intermitente no hilo renal, como nas cirurgias hepáticas. Quando não se utiliza o resfriamento renal com gelo na nefrectomia parcial, o tempo de enucleação tumoral é chamado de tempo de isquemia quente e não deve ultrapassar 30 minutos, sob o risco de deterioração renal irreversível. A utilização do gelo (isquemia fria) é benéfica, pois permite proteção renal por período isquêmico médio de até 60 minutos, devendo ser utilizada nos casos onde há a possibilidade de tempo operatório alargado ou nos pacientes com risco de progressão para doença renal crônica.⁸

Nova administração de manitol e

furosemida deve ser feita após a liberação do clampeamento vascular renal, para promover melhor reperfusão, diminuindo o efeito do estresse oxidativo e estimular a diurese.

3. Nefrectomia parcial

Preparado o órgão, procede-se a realização de enucleação do tumor (Figura 3A), nefrectomia polar (superior ou inferior) ou a retirada em cunha nos casos de tumores da região medial. Detalhe importante da ressecção tumoral é de não violar a pseudocápsula, mantendo uma margem de segurança.⁹

Hemostasia do leito renal é de fundamental importância, evitando os riscos de sangramento pós-operatório e de reoperação (Figura 3B). A realização de biópsias do leito de ressecção pode ser feita para confirmação de margens cirúrgicas livres de neoplasia, mas os estudos demonstram que para tumores menores de 4 cm basta uma mínima margem de segurança de 0,2 cm, não comprometendo os resultados oncológicos e promovendo tempo livre de doença e sobrevida câncer específica semelhante à nefrectomia radical.^{10, 11, 12}

Realizada a enucleação tumoral, inicia-se a sutura do sistema coletor com fio absorvível, e a rafia do parênquima renal com interposição de tecido para

a sustentação da sutura, como gordura perirrenal (Figura 3C), fásia de Gerota ou esponja de gelatina. Alguns autores recomendam hemostasia complementar com selantes à base de fibrina (solução de fibrinogênio humano em alta concentração associado à trombina e um agente antifibrinolítico),¹³ sendo aplicada sobre a superfície do parênquima renal, com excelentes resultados em NSS convencional e laparoscópica, sem reintervenções por hemorragia ou fístula urinária.¹⁴

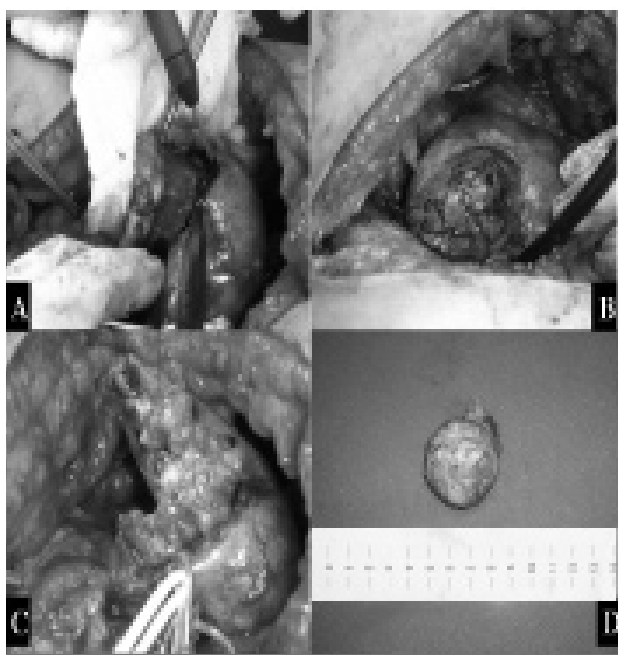


Figura 3A - Enucleação tumoral. **Figura 3B** - Retirada do tumor. **Figura 3C** - Rafia do rim. **Figura 3D** Tumor renal.

4. Seguimento dos pacientes por NSS

No pós-operatório, indica-se hidratação vigorosa ao paciente, com intuito de evitar a necrose tubular aguda e assim manutenção da função renal.

As complicações pós-operatórias não decaíram com os avanços da técnica cirúrgica, dos cuidados perioperatórios e a experiência da equipe cirúrgica. Destaca-se a fístula urinária (1,4 - 17,4%), insuficiência renal aguda (0,7 - 7,3%), hemorragia pós-operatória (2,4%) e infecção (0,6 - 6,0%). A taxa de reoperação é baixa (0 - 3,1%).

Ataxa de sobrevida câncer específica é similar à nefrectomia radical (88 - 97,5%), para estudos com tempo médio de *follow-up* de 3 a 6 anos, assim como a taxa de recorrência local (0 - 7,3%).²

Os pacientes submetidos à NSS necessitam de acompanhamento ambulatorial com avaliação laboratorial da função renal, função hepática, cálcio sérico e fosfatase alcalina, radiografia de tórax, US abdominal e TC de Abdome a cada 3 meses durante o primeiro ano; a cada 6 meses no 2.º e 3.º anos e anualmente após o 4.º ano.^{2, 9}

Nos casos de recorrência tumoral, pode-se realizar nova NSS ou NR, dependendo do estadiamento oncológico ou da condição do rim.

5. Comparação entre NSS convencional x laparoscópica

Com o estabelecimento das bases da NSS, introduziu-se a abordagem laparoscópica (LNSS) com a finalidade

de associar suas vantagens como menor morbidade, menor tempo de hospitalização e de convalescência à técnica original.¹⁵

Os trabalhos subsequentes compararam os resultados da NSS e da LNSS, em relação aos resultados oncológicos e complicações operatórias.

Um dos primeiros trabalhos comparativos, relacionaram 200 cirurgias (100 NSS e 100 LNSS), e a cirurgia laparoscópica estava associada com uma maior taxa de complicações intraoperatórias (5% vs 0, $p < 0.03$) e um aumento da taxa de complicações renais e urológicas (11% vs 2%, $p < 0,01$). Dentre essas complicações são relatadas as hemorragias intra e pós-operatórias, fístulas urinárias e hematúria.¹⁶

Com o avanço da tecnologia e o aumento da curva de aprendizagem, os grandes centros de laparoscopia urológica, com seleção criteriosa de pacientes (estádio T1a), obtêm resultados semelhantes à NSS.¹⁵

CONCLUSÃO

Os atuais exames de imagem permitem o diagnóstico de tumores renais assintomáticos e em estágio inicial. A NSS demonstrou ser eficaz, com resultados oncológicos expressivos

como tempo de sobrevivência e tempo livre de doença, semelhantes à NR, tido como procedimento padrão-ouro no tratamento dos tumores renais. A NSS evita, portanto, que pacientes com déficit parcial na função renal evoluam para a insuficiência renal crônica, se submetidos à NR. A LNSS também demonstrou ser eficaz nos tumores localizados e menores de 4 cm, mas ainda concentrada a centros de excelência em laparoscopia, sendo uma alternativa viável a NSS.

REFERÊNCIAS

1. Jemal A, Siegel R, Ward E, Hao Y, Xu J, Thun MJ. Cancer statistics. *CA Cancer J Clin.* 2009; 59(4):225-49.
2. Novick AC, Derweesh I. Open partial nephrectomy for renal tumours: current status. *BJU Int.* 2005; 95:35-40.
3. Uzzo RG, Novick AC. Nephron sparing surgery for renal tumors: Indications, techniques and outcomes. *J Urol.* 2001; 166: 6-18.
4. Heldwein FL, McCullough TC, Souto CA, Galiano M, Barret E. Localized renal cell carcinoma management: An update. *Int Braz J Urol.* 2008;34(6):676-89.
5. Krebs RK, Paiva C, Khalil, W, Andreoni C, Ortiz V. Tumor renal menor de 4 cm. Há lugar para biópsia por agulha? *Sinopse Urol.* 2007;2:47-49.
6. Dall'oglio MF, Srougi M, Gonçalves PD, Leite KM, Hering F. Morphologic features of incidentally identified renal tumors. *Int Braz J Urol.* 2002; 28:102-108.
7. Yossepowitch O, Eggener SE, Serio A, Huang WC,

- Snyder ME, Vickers AJ, Russo P. Temporary renal ischemia during nephron sparing surgery is associated with short-term but not long-term impairment in renal function. *J Urol.* 2006 Oct;176(4 Pt 1):1339-43;
8. Simmons MN, Schreiber MJ, Gill IS. Surgical renal ischemia: A contemporary overview. *J. Urol.* 2008;180:19-30.
9. Pertia A, Managadze L. Long-term results of simple enucleation for the treatment of small renal cell carcinoma. *Int Braz J Urol.* 2006; 32:640-647.
10. Sutherland SE, Resnick MI, Maclennan GT, Goldman HB. Does the size of the surgical margin in partial nephrectomy for renal cell cancer really matter? *J Urol.* 2002;167:61-64.
11. Li QL, Guan HW, Song XS, Wu HC. Long term outcomes of mini-margin nephron sparing surgery for renal cell carcinoma. Disponível em: < <http://www.ncbi.nlm.nih.gov/pubmed/18683767>>. Acesso em: 05 agosto 2009.
12. Li QL, Guan HW, Wang FP, Jiang T, Wu HC, Song XS. Significance of margin in nephron sparing surgery for renal cell carcinoma of 4 cm or less. *Chin Med J (Engl).* 2008;121(17):1662-5.
13. Evans LA, Morey AF. Current applications of fibrin sealant in urologic surgery. *Int Braz J Urol.*, v. 32, p. 131-141, 2006.
14. Shekarriz B, Stoller ML. The use of fibrin sealant in urology. *J Urol.* 2002;167:1218-1225.
15. Permpongkosol S, Bagga HS, Romero FR, Sroka M, Jarrett TW, Kavoussi LR. Laparoscopic versus open partial nephrectomy for the treatment of pathological T1 N0 M0 renal cell carcinoma: a 5-year survival rate. *J Urol.* 2006;176(5):1984-8.
16. Gill IS, Matin SF, Desai MM, Kaouk JH, Steinberg A, Mascha E, Thornton J, Sherief MH, Strzempkowski B, Novick AC. Comparative analysis of laparoscopic versus open partial nephrectomy for renal tumors in 200 cases. *J Urol.* 2003;170(1):64-8.