

PNEUMONIA NECROSANTE: RELATO DE CASO

NECROTIZING PNEUMONIA: CASE REPORT

FERNANDO LUIZ WESTPHAL*, LUIZ CARLOS DE LIMA*, JOSÉ CORREA DE LIMA NETTO**,
LAURA BIANCA CABRAL FRAIJI***, INGRID LOUREIRO DE QUEIROZ LIMA****, DANIELLE CRISTINE WESTPHAL****

RESUMO: Relatar um caso de pneumonia necrotizante tratado por ressecção pulmonar da área acometida. **RELATO DE CASO:** Paciente do sexo masculino, 2 anos, com história de tosse produtiva e febre, derrame pleural e sinais de consolidações confirmado pela radiografia de tórax. Após admissão hospitalar, evolui com piora progressiva e não responsivo ao esquema de antibióticos, quando se decide então proceder-se à toracotomia.

Palavras-chave: Pneumonia necrosante, toracotomia, cirurgia torácica.

ABSTRACT: To report a case of necrotizing pneumonia treated by pulmonary resection of the involved area. **CASE REPORT:** A 2-years-old patient, male, presenting productive cough of purulent sputum and fever, with pleural effusion and signs of consolidation confirmed by radiography. After hospital admission, the patient does not show a good evolution and does not respond to antibiotics, when it is decided to proceed with thoracotomy.

Keywords: Necrotizing pneumonia, thoracotomy, thoracic surgery.

INTRODUÇÃO

A pneumonia necrosante (PN) é uma complicação pouco freqüente da pneumonia lobar,¹ caracterizada por focos de necrose e liquefação de tecido pulmonar com formação de múltiplas cavidades não coalescentes, e que, acompanhada de complicações pleurais, exige a adoção de medidas mais agressivas para o seu tratamento.^{1,2}

A maioria dos casos de PN é tratada clinicamente, porém em determinadas situações, apesar da otimização e maximização do tratamento clínico, o paciente persiste com sinais de septicemia associado ou não a complicações pleurais. Nestes casos a indicação cirúrgica pode ser a única terapia para a resolução do quadro.

O objetivo deste trabalho é relatar um caso de PN tratado por ressecção pulmonar da área acometida.

RELATO DE CASO

Paciente do sexo masculino, dois anos de idade, natural de Manaus-AM, com história de tosse produtiva, dispnéia e febre há aproximadamente duas semanas. À admissão hospitalar, apresentava-se taquidispnéico, febril, hipocorado +/- +4 e, à ausculta pulmonar, murmúrio vesicular diminuído em base esquerda e estertores crepitantes bilateralmente. A radiografia de tórax à admissão revelou imagem sugestiva de consolidação em lobo inferior esquerdo e velamento do seio costofrênico ipsilateral (Fig.1). O hemograma mostrou o hematócrito de 34,4%, leucócitos/ μ L de 1.140 e 140.000 plaquetas. A amostra do líquido pleural coletada para a análise laboratorial demonstrou os seguintes resultados: glicose-50 mg/dl, pH-8, desidrogenase láctica-2161U/L. A cultura do líquido pleural e a

* Hospital Beneficente Portuguesa de Manaus – Serviço de Cirurgia Torácica; Hospital Universitário Getúlio Vargas – Serviço de Cirurgia Torácica

** Hospital Universitário Getúlio Vargas – Serviço de Cirurgia Torácica

*** Médico Residente do Hospital Universitário Getúlio Vargas (HUGV)

**** Acadêmico da Universidade Federal do Amazonas

bacterioscopia foram negativas. Confirmado o diagnóstico de derrame pleural complicado, procedeu-se à drenagem do hemitórax esquerdo com dreno tubular, e à antibioticoterapia com oxacilina, ceftriaxona e claritromicina.

O paciente foi admitido em Unidade de Terapia Intensiva (UTI) no 1.º dia de internação, apresentando-se com toxemia, hipocorado +2/+4 e taquidispnéico. No 2.º dia de internação em UTI, paciente apresentava-se séptico, sendo iniciadas dopamina e dobutamina. No 7.º dia de internação em UTI o dreno torácico estava sem débito e o quadro clínico manteve-se inalterado a despeito da antibioticoterapia. Diante da persistência do quadro, foi solicitada Tomografia Computadorizada (Fig. 2).

No 9.º dia de internação hospitalar, visto a piora do quadro clínico do paciente, com picos febris frequentes e leucocitose (16.600), optou-se por suspender o esquema anterior e iniciar teicoplanina e cefepime. O dreno torácico foi retirado no 11.º dia de internação por ele estar sem débito.

No 15.º dia de internação hospitalar, sem melhora importante do quadro clínico, paciente foi submetido à toracotomia lateral esquerda, sob anestesia geral e intubação seletiva, colocando-se o paciente em decúbito lateral direito. Durante a abertura da cavidade pleural e descolamento do parênquima pulmonar, observou-se sangramento difuso e abundante. Decorridos quarenta minutos de cirurgia, o paciente apresentou parada cardiorrespiratória, que foi revertida após manobras de ressuscitação. Procedeu-se ao desbridamento, lobectomia inferior esquerda e drenagem do espaço pleural com dreno tubular em selo d'água.

Houve melhora progressiva do estado geral, com normalização da temperatura e leucocitose. A retirada do dreno torácico foi feita no 10.º dia pós-operatório, quando não havia drenagem de secreção ou escape de ar por ele. Paciente recebeu alta da UTI no 14.º pós-operatório.

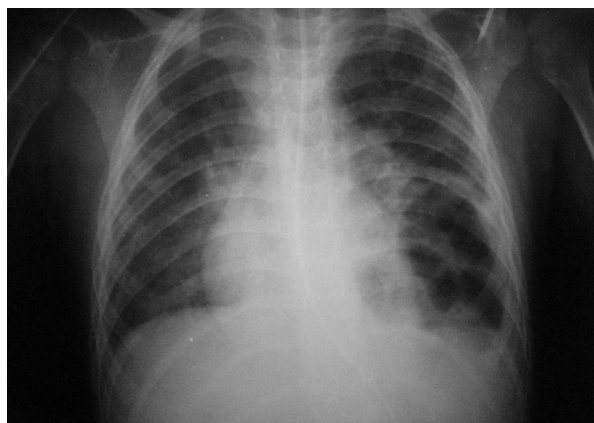


Figura 1 – Radiografia de Tórax mostrando sinais de cavitação em uma área pulmonar com condensação à esquerda e velamento do seio costofrênico ipsilateral, sugestivo de derrame pleural.

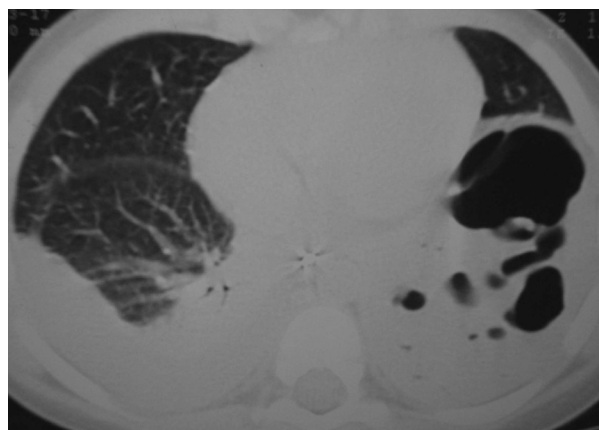


Figura 2 – Tomografia Computadorizada de Tórax

DISCUSSÃO

Pneumonia Necrosante (PN) e gangrena pulmonar são frequentemente usados como sinônimos e normalmente são associados à desvitalização do tecido pulmonar em função da infecção.³ Há poucos estudos na literatura sobre as características clínicas de PN em crianças.

Vários agentes etiológicos e mecanismos patogênicos têm sido implicados na gênese da PN, sendo consequência de uma combinação de fatores do hospedeiro e virulência do microrganismo. Está associada mais comumente com infecções pulmonares por *Streptococcus pneumoniae*, mas outros agentes etiológicos estão implicados, tais como *Streptococcus viridans*, *Staphylococcus aureus* e *Haemophilus influenzae*, entre outros.⁴ Em alguns casos, entretanto, não se consegue definir o agente etiológico tal como observado neste relato, no qual não houve crescimento na cultura.

O diagnóstico inicial de pneumonia bacteriana do paciente relatado baseou-se no exame físico e radiológico. O quadro inicial de pneumonia necrosante não difere de outras pneumonias, porém normalmente as complicações são mais freqüentes e relacionadas com necrose do tecido pulmonar.^{2,5}

Mais comumente a suspeita de pneumonia necrosante começa por achados radiológicos, nos quais se evidenciam sinais de cavitações em uma área pulmonar com condensação, assim como no caso relatado. Para o melhor diagnóstico radiológico, porém, há necessidade da Tomografia Computadorizada (TC) que é considerada o padrão-ouro para o diagnóstico de pneumonia necrosante, além de propiciar um diagnóstico mais precoce e determinar a possibilidade e extensão da cirurgia.¹ Para o nosso paciente, a TC foi solicitada porque não houve melhora clínica, mesmo na vigência de antibioticoterapia e drenagem torácica adequada. Os achados tomográficos para o diagnóstico são perda da arquitetura normal do parênquima pulmonar, o que não ocorre com os abscessos, diminuição do realce parenquimatoso e desenvolvimento de múltiplas cavidades (< 2 mm) contendo ar ou líquido.

De acordo com a fase do derrame parapneumônico, foram postulados diferentes tipos de tratamento: para a fase exudativa opta-se pela antibioticoterapia (ATB) e drenagem torácica fechada (DTF); na fase fibrinopurulenta, outros métodos devem ser aplicados, como ATB + DTF +/- fibrinolíticos ou ATB + Cirurgia Torácica Vídeo-Assistida (VAST) ou ATB + decorticação por toracotomia; e, por último, para a fase organizacional, ATB e desbridamento cirúrgico.⁶

O tratamento da pneumonia bacteriana, que evolui para necrosante, é um tema controverso na literatura, enquanto alguns autores situam a cirurgia como segunda opção ao tratamento clínico, outros sugerem a ressecção cirúrgica do tecido necrótico como mandatória para evitar disfunção orgânica múltipla, sepse e morte.^{1,2}

Ressecção pulmonar raramente é indicada na população pediátrica, porém a abordagem conservadora pode falhar, situação em que outros recursos terapêuticos podem ser utilizados.¹ O paciente do caso em foco apresentou infecção refratária ao tratamento conservador, por isso optou-se pela intervenção cirúrgica.

Sinzobahamvya⁷ observou que a ressecção pulmonar, na vigência de empiema, aumenta a incidência de complicações no pós-operatório, sendo a fístula broncopleural a mais freqüente, fato não observado em nosso paciente. No entanto, não contra-indica o procedimento em casos de emergência.⁷

De acordo com Rafaely e Weissberg⁵, a ressecção pulmonar de emergência é indicada quando a necrose pulmonar é diagnosticada em pacientes septicêmicos ou com fístula broncopleural de alto débito, visando à melhora do prognóstico dessas crianças, mesmo cientes de que o índice de morbimortalidade nesses casos é alto.⁵

Conclui-se que a pneumonia necrosante é uma complicação rara, porém grave, da pneumonia bacteriana, na qual há trombose de vasos pulmonares, gerando desvitalização e necrose do parênquima pulmonar. O quadro clínico inicial não difere de outras pneumonias, porém as complicações são mais freqüentes. Nos achados radiológicos são evidenciados sinais de condensação e cavitação, porém, para um melhor diagnóstico, a Tomografia Computadorizada é o método de escolha. A abordagem conservadora pode falhar, situação em que outros recursos terapêuticos, como a ressecção pulmonar, podem ser utilizados.

REFERÊNCIAS

1. AYED, A. K.; ROWAYEH, A. Lung resection in children for infectious pulmonary diseases. *Pediatr. Surg. Int.*, 2005, n. 21, p. 604-608.
2. DONNELLY L. F.; KLOSTERMAN L. A. The yield of CT of children who have complicated pneumonia and noncontributory chest

- radiography. *ARJ Am J. Roentgenol*, v. 170, p. 1.627-1.631, 1998.
3. VELHOTE, C. E. P.; VELHOTE, M. C. P. O papel da cirurgia torácica vídeo-assistida - CTVA - no tratamento da pneumonia necrosante na criança. *Rev. Col. Bras. Cir.*, n. 33, p. 11-14, 2006.
4. HACIMUSTAFAOGLU, M.; CELEBI, S.; SARIMEHMET, H.; GURPINAR, A.; ERCAN, I. Necrotising pneumonia in children. *Acta Paediatr.*, vol. 93, p. 1.172-1.177, 2004.
5. RAFAELY, Y.; WEISSBERG, T. Gangrene of the lung: treatment in two stages». *An Thorac. Surg.*, n. 64, p. 970-974, 1997.
6. DÍAZ, M. L.; SÁNCHEZ, J. L. A. P.; VÁZQUEZ, A. G.; NOVILLO, I. C.; BARBANCHO, D. C.; GORDO, M. I. B. Empiema pleural. Tratamiento toracoscópico. *Cir. Pediatr.*, n. 19, p. 160-162, 2006.
7. SINZOBAMVYA, N. Emergency pulmonary resection for pneumonia. *Scand J. Thorac. Cardiovasc. Surg.*, n. 25, p. 69-71, 1991.