

## SINAL DO AEROBRONCOGRAMA

### AIR BRONCHGRAM SIGN

SÓCRATES LOTE DE OLIVEIRA<sup>1</sup> E MAURÍCIO DE NASSAU AREOSA DO VALE<sup>2</sup>

---

**RESUMO** - O aerobroncograma é um importante sinal radiológico. Os autores mostram este importante sinal radiológico, utilizando imagens dos exames de radiologia convencional e de tomografia computadorizada do tórax baseados somente pelo aspecto típico das imagens dos exames de pacientes da Fundação Controle de Oncologia do Estado do Amazonas. Brasil (FCECON/AM). São apresentadas imagens da patologia intrapulmonar nas pneumonias alveolares, assim como, perda da aeração alveolar com aeração dos brônquios preservada e o segmento brônquico permeável contrastado pelo ar.

**Descritores:** Broncograma aéreo; aerobroncograma; pneumonia diferencial/diagnóstico

---

#### INTRODUÇÃO

O aerobroncograma é um importante sinal radiológico; foi descrito pela primeira vez por FLEISHNER (1927) que o considerou um importante sinal de diagnóstico diferencial entre as condensações por pneumonias basais e as condensações por derrame e espessamento pleurais.

Atualmente, sabe-se que o aerobroncograma é um sinal que nos permite afirmar que se trata de uma patologia intrapulmonar, sendo considerado o sinal mais importante do componente alveolar, diferente do que se pensava anteriormente que era um sinal radiológico específico de pneumonia; embora seja mais frequentemente observado nas pneumonias alveolares.

Neste trabalho, os autores apresentam uma característica imagiológica do aerobroncograma, excluindo as condições etiológicas que promoveram este sinal.

#### MATERIAL E MÉTODO

As imagens mostradas foram obtidas mediante exames de rotina de pacientes ambulatoriais e internados na FCECON.

Os pacientes foram selecionados baseados somente pelo aspecto típico das imagens apresentadas em seus exames de radiologia convencional (RX) e de tomografia computadorizada do tórax (TC), independente de sua etiologia.

#### RESULTADOS

Inúmeras são as condições etiológicas capazes de promoverem um aerobroncograma, podendo variar de patologias como o carcinoma bronquiolo-alveolar quando células neoplásicas preenchem o sistema ácino-alveolar; passando por transudatos dos edemas alveolar estão comuns na insuficiência cardíaca ou até

---

<sup>1</sup>Coordenador de Ensino e Pesquisa da FCECON, Titular do Colégio Brasileiro de Radiologia

<sup>2</sup>Gerente de Imagiologia, Médico Tomografista FCECON/AM, Titular do Colégio Brasileiro de Radiologia

nos processos atelectásicos que ainda não sofreram absorção do ar contido na árvore brônquica ou qualquer outra condição patológica que promova a retirada do ar do sistema ácino-alveolar, como por exemplo o sangue nos processos traumáticos e nas hemosideroses.

Entretanto, o evento mais comum em que se observa o aerobroncograma é quando o exsudato pneumônico preenche os espaços ácino-alveolares, determinando a imagem característica descrita por FLEISHER como um importante sinal de pneumonia alveolar, conforme apresentado e descritos nas diversas figuras (Figuras 1a, 1b, 2, 3 e 4).

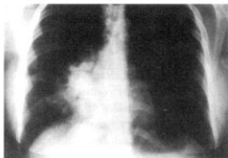

Figura 1a

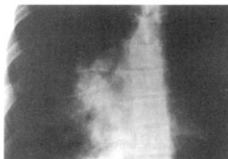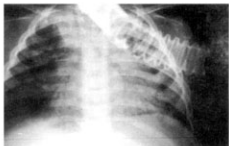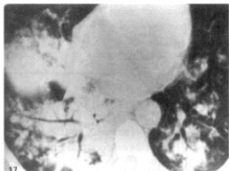


Figura 1b

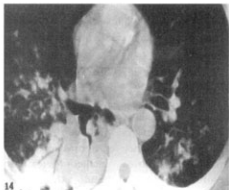**Figuras 1a e 1b.** Aerobroncogramas de uma patologia intrapulmonar.



**Figura 2.** Este é um importante sinal nas pneumonias alveolares.



**Figura 3.** Este sinal é devido à perda da aeração alveolar com aeração brônquica preservada.



**Figura 4.** O aerobroncograma nos permite deduzir que segmento brônquico constatado pelo ar está permeável.

## DISCUSSÃO

O aerobroncograma é um sinal radiológico característico de uma lesão intrapulmonar mostrando comprometimento alveolar que perdeu aeração, mas permanece com sua permeabilidade brônquica ainda aerada. Podem ocorrer situações, como em algumas crianças, geralmente em lactentes, que apesar de se tratar de uma pneumonia alveolar, não se observa o esperado sinal do broncograma aéreo. Provavelmente, isto ocorre porque os segmentos brônquicos comprometidos estão totalmente preenchidos do exsudato pneumônico.

A árvore brônquica periférica de permeia ao ar dos bronquíolos terminais e estruturas ácino-alveolares formam um grupo anômico complexo de estruturas aeradas, cujos coeficientes de atenuação dos raios-X se tornam

muito próximos, dificultando a individualização adequada destas estruturas, tanto na radiologia convencional como na tomografia computadorizada do tórax. Entretanto, algumas condições patológicas podem alterar a distribuição gasosa desta anatomia, perdendo o ar do parênquima pulmonar e permanecendo aeradas as vias aéreas condutoras. Disto, resulta uma grande diferença de densidade entre estas estruturas anatômicas, com a presença de ar nas vias aéreas e ausência do mesmo, nas estruturas parenquimatosas vizinhas, promovendo desta forma um grande contraste entre estes elementos anatômicos, tornando-se possível a visibilidade da coluna aérea da árvore brônquica periférica por meio da radiologia convencional e da tomografia computadorizada de tórax, que pelo seu significado fisiopatológico é um importante sinal radiológico.

---

**ABSTRACT** - The air bronchogram is an important radiological sign. The authors show this important sign using images of the exams of radiology conventional and of computerized tomography of the chest only based by the typical aspect of the imaging exams of the patients' of the Oncology Control Foundation of the Amazon State, Brazil (ICECON/Am). Images of the intrapulmonary pathology are presented in the alveolar pneumonia, as well as, loss of the alveolar aeration. Meanwhile bronchious aeration is preserved and the segment bronchioslar permeable contrasted by the air.

**Descritores:** Air bronchogram; aerobroncogram; differential pneumonia/diagnosis

---

## REFERÊNCIAS

1. FLEISCHNER FG. The visible bronchial tree: a roentgen sign of pneumonic and other pulmonary consolidations. **Radiology**, (50):186-89, 1948.
2. FRASER RG, PARÉ J, PETER A. **Diagnóstico de las enfermedades del torax**. Salvat ed. AS, Barcelona, p. 2-7, 181-184, 1973.
3. CAFFEY J; SILVERMAN, FN. - **Diagnóstico radiológico em pediatria**, Salvat, 2ª ed., Salvat ed. SA, Barcelona, p.266, 1980.

4. WEGENER O; FASSI, RAWELGER D. **Whole body computed tomography**. Boston, Blackwell Scientific Publ, 2ª ed., p.192, 1993.
5. SINGLETON EB; WAGENER ML. **Atlas radiológico de anomalías pulmonares en el niño**. Ed. Barcelona, p.98, 1988

### Correspondências para:

Dr. Sócrates Lote de Oliveira  
Av. Domingos Jorge Velho 335, D. Pedro II  
CEP: 69042-470 / Manaus (AM)  
socrates (@hotmail.com