

## Estenose traqueal: análise de 19 casos

### Tracheal stenosis: analysis of 19 cases

Fernando Luiz WESTPHAL\* Arceiro Quicinas MENEZES\*\* José Corrêa LIMA NETTO\*\*\* e Ruth Maria da Rocha LEAL\*\*\*\*

**Resumo** - A estenose traqueal constitui uma importante complicação em pacientes internados em unidades de terapia intensiva. A principal etiologia é a intubação oro ou nasotraqueal ou traqueostomia de longa duração observada principalmente, em adultos jovens do sexo masculino. No período de agosto de 1997 a abril de 2003, foram atendidos pelo Serviço de Cirurgia Torácica do Hospital Universitário Getúlio Vargas e Sociedade Beneficente Portuguesa 19 pacientes com diagnóstico de estenose traqueal. Esses pacientes apresentavam uma idade média de 36 anos, sendo que a maioria era do sexo masculino (68,4%). O local de lesão mais freqüente foi a região subglótica, encontrada em 78,9% dos pacientes. Após o diagnóstico, realizado pela história clínica, exame físico, exames de imagem e broncoscopia, ocorreu um procedimento inicial com o objetivo de retirar o paciente do quadro de insuficiência respiratória. O procedimento inicial mais utilizado foi a dilatação com colocação de tubo T, realizado em 7 pacientes (36,8%), seguido de dilatação e traqueostomia. O tratamento realizado foi a ressecção da área estenótica e anastomose término-terminal, utilizado em nosso serviço em 65,1% dos pacientes, sendo que, em desses casos, se utilizou o tubo T de Montgomery e em 4 casos foi feita apenas a traqueoplastia. Observamos como complicações no pós-operatório imediato a infecção da região cervical em 5,3% dos pacientes e a deiscência parcial da anastomose em 5,3%. Obtivemos em nosso serviço uma boa evolução em 13 pacientes (68,4%), com reestenose em dois pacientes.

**Descritores:** Estenose traqueal; tubo T de Montgomery; estenose subglótica.

## Introdução

A estenose traqueal, atualmente, constitui uma das principais complicações encontradas em pacientes submetidos à ventilação mecânica em unidades de terapia intensiva, conseqüente a doenças clínicas ou trauma. A origem da estenose traqueal está relacionada, principalmente, à intubação traqueal e à traqueostomia, porém pode ser atribuída ao trauma direto e às infecções. As

estenoses traqueais congênitas são raras, mas geralmente apresentam um alto índice de mortalidade<sup>1</sup>.

A subtotalidade das estenoses traqueais no adulto é originada pela isquemia da mucosa traqueal ocasionada pela presença do balonete do tubo orotraqueal ou do traqueostomo, podendo evoluir até a necrose com a formação de estenose no processo de cicatrização. Já nas crianças, é mais comum a estenose sub-glótica causada pela isquemia e necrose produzida pela

\* Doutor em Medicina, Chefe Serviço de Cirurgia Torácica HUGOLRM

\*\* Graduado do Serviço de Cirurgia Torácica/HUG

\*\*\* Residente, Serviço de Cirurgia Torácica/HUG

\*\*\*\* Acadêmica de Medicina do FCSULPM

superfície externa do tubo na laringe, portanto relacionada com o diâmetro do dispositivo. Além da lesão isquêmica, há também uma resposta inflamatória intensa, levando a uma cicatrização com formação de fibrose<sup>2</sup>.

O objetivo deste trabalho é relatar a experiência do Serviço de Cirurgia Torácica do HUGV, no manejo desses pacientes, enfatizando o tratamento e os resultados obtidos.

## Casuística e método

Estudo retrospectivo por meio da revisão de prontuários, no período de agosto de 1997 a abril de 2003, totalizando 19 pacientes portadores de estenose traqueal, atendidos e submetidos a tratamento no Serviço de Cirurgia Torácica do Hospital Universitário Getúlio Vargas e no Hospital Beneficente Portuguesa de Manaus. Os dados coletados e analisados foram relacionados à epidemiologia, etiologia, procedimentos realizados, técnica operatória e resultados.

Como procedimentos realizados foram computadas as dilatações, a realização de traqueostomia e a utilização do molde traqueal antes da cirurgia definitiva.

### Conduta do Serviço

Os pacientes portadores de estenose traqueal, admitidos no Serviço de Cirurgia Torácica, são avaliados inicialmente por broncofibroscopia para avaliar a extensão e a localização da estenose. Uma vez definido esse parâmetro, é realizada a dilatação traqueal, usualmente com tubos orotraqueais finos, números 4, 5 e 6, com guia metálico, para manter uma certa rigidez e ultrapassar a áreaestenótica. Os tubos são colocados em diâmetros progressivos, de forma que se consiga um calibre adequado para o paciente

eliminar secreções e para aguardar a maturação do processo estenótico.

Essas dilatações são realizadas com intervalos entre quatro e seis semanas, ou em intervalos menores, quando o paciente apresenta dispnéia. Não há um número pre-determinado de dilatações, mas espca-se até que se observe a formação de fibrose na áreaestenótica.

Em determinadas situações, existe a possibilidade de realizar-se a colocação do molde traqueal como conduta inicial, porém a adotamos quando o paciente apresenta condições clínicas desfavoráveis. Nessa eventualidade deixamos o molde traqueal por cerca de quatro meses, período adequado para a indicação da cirurgia definitiva.

A técnica operatória utilizada consiste da ressecção da áreaestenosada, observando-se o limite do tecido traqueal normal, visto a possibilidade de reestenose quando persiste tecido doente. O limite de ressecção é de 5 cm, podendo-se realizar manobras de liberação para diminuir a tensão na área de sutura. A anastomose da traquéia é realizada por meio da sutura com fio inabsorvível e monofilamentar dos cotos traqueais, sendo a sutura da parede anterior com pontos simples e da parede posterior, com chuleio contínuo.

## Resultados

A idade média dos pacientes foi de 36,4 anos, com predominância do sexo masculino (68,4%) (FIG. 1).



Figura 1. Distribuição quanto ao sexo dos casos de estenose traqueal

A principal causa foi a intubação, com 17 casos (89,5%), sendo observado ainda 1 caso de trauma direto (5,3%) e 1 caso de infecção por tuberculose (5,3%). O local mais acometido de estenose foi a região subglótica, em 15 pacientes (78,9%), seguida de região inferior da traquéia em 3 casos (15,8%) e 1 caso de estenose combinada em dois locais (5,3%). O procedimento inicial mais utilizado foi a dilatação com colocação de tubo T em 7 pacientes (36,8%), seguido de traqueostomia em 5 pacientes (26,3%) e dilatação em 4 pacientes (21,0%), sendo que, em 3 pacientes (15,8%), foi realizada a cirurgia definitiva como conduta inicial (FIG. 2).

A conduta cirúrgica definitiva foi assim distribuída: a traqueoplastia com tubo T em 9 casos (47,3%), traqueoplastia sem utilização de tubo T em 4 casos (21,5%), ressecção de granuloma em 1 caso (5,3%); em 1 caso (5,3%) foi realizada traqueoplastia sem tubo T e após a deiscência de sutura foi realizada a traqueoplastia com colocação de tubo T; em 4 dos casos (21,0%), ainda não foi empregado tratamento definitivo (Figura 3). A evolução foi satisfatória em 13 pacientes (68,4%), a reestenose foi observada em 2 pacientes (10,5%). Quatro pacientes ainda se encontram em acompanhamento, à espera de liberação para cirurgia. Ocorreu infecção grave em 1 paciente (5,3%), com resolução da mesma, após tratamento clínico. Em 1 paciente (5,3%) ocorreu deiscência parcial da anastomose, sendo realizado logo após o diagnóstico da nova cirurgia com colocação de tubo T evoluindo com estenose após ser esse tubo retirado.

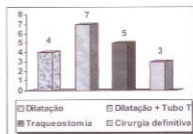


Figura 2. Tipo de procedimento inicial realizado nos pacientes com estenose traqueal




Figura 3. Tipos de procedimentos iniciais realizados nos pacientes com estenose traqueal

## Discussão

A estenose traqueal em nossa população tem-se tomado, nos últimos anos, uma patologia muito freqüente. Acreditamos, com base em nossas observações, que esse fato se deve ao crescente número de pacientes que hoje têm acesso a tratamento médico intensivo, devido ao surgimento de mais centros de terapia intensiva na cidade de Manaus, ou seja, o índice de sobrevivência desses pacientes melhorou, porém associado às complicações inerentes a esse tipo de terapêutica.

A estenose traqueal causada por intubação acomete os pacientes internados em unidades de terapia intensiva e submetidos à ventilação mecânica invasiva. É mais incidente em adultos jovens e do sexo masculino<sup>5</sup>. O trauma direto é uma importante etiologia de

estenose traqueal, visto o alto índice de violência urbana nos dias atuais. As estenoses podem ainda originar-se da ação de um germe gram<sup>+</sup>, ou gram<sup>-</sup> ou específicos (bacilo da tuberculose), ou de um fungo *Pneumocystis carinii* ou de um parasita *Leishmania braziliensis*.

A incidência relatada por FORTES et al (1996) foi de 78,8% pós-intubação; 7,7% causados no trauma; 6% por tumores; 4,5% por causas congênitas e 2,5% por infecção (blastomicose e tuberculose).<sup>9</sup> Em nosso serviço, observamos 89,5% causada pela intubação e 5,3% causados por trauma, 5,3% causados por infecção por tuberculose.

A estenose traqueal pode desenvolver-se em qualquer ponto da traquéia que tenha contato com o tubo traqueal, porém é mais freqüente ocorrer na região subglótica, na região do estoma, no local da traquéia em contato com o balonete ou na extremidade distal da cânula. O grau de isquemia da traquéia está relacionado a vários fatores, entre os quais a utilização de tubos rígidos, a hiperinsuflação do balonete, o tempo de intubação e a presença de infecção respiratória.

Muitas propostas têm sido apresentadas com intuito de evitar ou reduzir a ocorrência de estenose traqueal pós-intubação prolongada. Os métodos incluem o uso de tubos com duplo balonete, modificações no material de fabricação e nas técnicas de esterilização, o uso de discos e esponjas selantes ao redor do tubo, em vez de balonetes, o uso de espaçadores para reposicionamento periódico do "cuff" ciclado ao respirador, evitando a injeção de grande quantidade de ar no interior do balonete. Os dois únicos métodos mais promissores aceitos atualmente são a insuflação intermitente do "cuff" ciclado ao respirador e o desenvolvimento de "cuffs" de grande volume e baixa pressão, os quais se adaptam à forma da traquéia sem deformá-la.

Uma das principais formas de diminuir a incidência de estenose traqueal é a monitorização constante da pressão do balonete do tubo orotraqueal, mantendo uma pressão máxima de 25 mmHg, além de se utilizar um dispositivo com base ampla<sup>15</sup>. Yaremchuck, em 2003, relatou que a troca constante de cânulas de traqueostomia leva a uma diminuição da incidência de estenose, tanto pela menor isquemia no primeiro caso, quanto pela diminuição da resposta inflamatória com formação de granuloma no segundo<sup>12</sup>.

Para os pacientes em ventilação mecânica prolongada com o uso de traqueostomia, a incidência de estenose traqueal ao nível do traqueostoma pode ser reduzida evitando-se incisões amplas da traquéia e eliminando o uso de equipamentos de conexão ventilatória pesados e de difícil adaptação.

O local de lesão mais freqüente é a região subglótica (79,5%), com extensão variável, dependendo do tamanho e do local do balonete.<sup>4</sup> Em nossa casuística, o local mais acometido foi a região subglótica (78,5%) (FIG. 4).



Figura 4. Estenose subglótica em paciente submetido à traqueoplastia

O diagnóstico da estenose traqueal está associado a sinais de dispnéia com a história progressiva de internação em unidade de terapia intensiva, com intubação traqueal, não necessariamente prolongada. Os sinais clínicos iniciais podem simular crises de asma, sem

broncoespasmo das vias aéreas inferiores, mas com a ausculta ruidosa da região esternal. Todos os pacientes dessa série foram atendidos em situação de franca dispnéia e com a presença de estridor laríngeo, demonstrando a dificuldade de reconhecimento pelos médicos do pronto-socorro em diagnosticar essa doença precocemente.

Os exames diagnósticos mais utilizados são a broncofibroscopia e a tomografia computadorizada da traquéia. O primeiro diagnostica o grau de obstrução e a intensidade da reação inflamatória do processo estenótico, importantíssimo passo no manejo desses pacientes. Em contrapartida, a TC de traquéia determina qual a extensão do processo estenótico, além de revelar a presença de outro local de estenose traqueal. Os pacientes dessa série foram inicialmente submetidos à broncofibroscopia, após à TC de traquéia, antes de realizar-se o procedimento definitivo.

O procedimento inicial pode ser a dilatação para diminuir o grau de dispnéia do paciente e permitir a eliminação de secreção traqueobrônquica, além de aguardar o momento propício para realizar a cirurgia definitiva. A colocação de tubo T de Montgomery, como procedimento inicial, é adotada em pacientes com estado clínico instável e sem condições para o tratamento cirúrgico definitivo<sup>5,31</sup>. A traqueostomia nos casos de estenose traqueal é um procedimento de exceção, visto que, uma vez realizada, pode dificultar a cirurgia de ressecção traqueal, pois normalmente o estoma é ressecado. Em nosso trabalho, observamos a dilatação com a colocação de tubo em T de Montgomery na maioria dos pacientes (36,8%).

O tratamento ideal para a doença é a ressecção da área de estenose com anastomose término-terminal, podendo ser colocado o tubo T em pacientes para diminuir a tensão da sutura ou nos pacientes com estenose em

região subglótica. A via de acesso preferencial é uma incisão cervical em collar de Kocher (FIG. 5), podendo ser ampliada através de uma esternotomia mediana parcial, para casos de estenose da transição cervicotorácica. O procedimento consiste da exposição da estenose com dissecação da área estenótica, sempre próximo à parede da traquéia para não lesar os nervos laríngeos inferiores, principalmente quando há grande fibrose traqueal (FIG. 6).



Figura 5. Paciente submetido a traqueoplastia aonde se observa incisão em collar (Kocher), tubo T de Montgomery



Figura 6. Traqueoplastia após ressecção de área da traquéia que apresentava a estenose

A anastomose é feita com uma sutura posterior na sua porção membranosa sendo usado chuleio contínuo e os anéis traqueais com pontos separados, sempre se utilizando fio absorvível. No fechamento da incisão devemos observar se o tronco arterial braquiocefálico está cruzando a anastomose, pelo risco de sangramento. Em nossa casuística,

esse foi o tratamento mais utilizado, em 42,1% dos casos, realizou-se a traqueoplastia com colocação de tubo T e em 21,0% dos casos, não se utilizou o tubo de Montgomery, sendo realizada só traqueoplastia.

O tratamento cirúrgico não é livre de complicações, sendo a mais temível a deiscência total de anastomose, levando a um grande índice de mortalidade; observamos essa complicação em um paciente, sendo que, após o diagnóstico, ele foi submetido a nova cirurgia, sendo observado deiscência somente da parede anterolateral, a qual foi suturada, com uma boa evolução.

Observamos baixo índice de infecção, mesmo sendo uma cirurgia potencialmente contaminada; esta complicação foi observada nesta análise em apenas um paciente que após tratamento clínico ficou curado.

A reestenose ocorre, na maioria das vezes precocemente nas primeiras semanas da alta hospitalar e tem como principais causas a formação de granuloma na linha de sutura, a

desvascularização causada na cirurgia, ressecção de grande área traqueal e a realização da cirurgia quando a estenose traqueal se apresenta em quadro agudo. A retirada do tubo T antes de 4 meses aumenta o índice dessa complicação, sendo observados em nossa casuística dois casos (10,5%) de re-estenose.

## Conclusões

Os resultados de nossa casuística corroboram com os dados da literatura mundial. No entanto, verificamos que, talvez por ser uma patologia em crescimento na nossa população, ainda é muito freqüente o número desses pacientes que são submetidos à traqueostomia como uma primeira conduta, em vez da dilatação traqueal, devendo-se ainda levar em conta a relativa dificuldade de acesso ao especialista em cirurgia torácica, pelo fato de o serviço de emergência de nossa cidade não contar com esse especialista em seu quadro funcional.

---

**Abstract** - Tracheal stenosis constitutes an important complication in patients admitted to intensive therapy units. The main etiology is the tracheal intubation or long term tracheostomy, observed mainly in young male adults. In the period from August 1997 to April 2003, 19 patients were admitted by the Thoracic Surgery Service of Getúlio Vargas University Hospital and Portuguese Benefactor Society with diagnosis of tracheal stenosis. These patients presented an average age of 36 years, with the majority being male (68,4%). The most frequent location of injury was the subglottic region, found in 78,9% of patients. The most utilized initial procedure was the dilatation with the insertion of T tube, performed in 7 patients (36,8%), follow by dilatation and tracheostomy. The performed treatment was resection of the stenotic area and termino-terminal anastomosis in 63,1% of patients, with the Montgomery T tube being used in eight of thibeses cases and tracheoplasty only in four cases. The complications observed immediately following surgery were the infection of cervical region in 5,3% of patients and partial deiscence of anastomosis in 5,3%. The evolution was considered good in 13 patients (68,4%), whereas two patients developed re-stenosis.

**Descriptors:** Tracheal stenosis; montgomery T-tube; subglottic stenosis.

---

## Referências

1. GRILLO HC, MATHISEN DJ. IN: BAUE AE, GEBB AS, HAMMOND GL, LAKS JL, NAUNHEIN KS. **Glenn's Thoracic and Cardiovascular Surgery**. Sixth Edition Stanford, Co, Appleton & Lange, 1995. Cap. 38, p. 670-690.
2. GRILLO HC, DONAHUE DM, MATHIENSEN DJ. Postintubation tracheal stenosis. Treatment and results. **J Thorac Cardiovasc Surg** 109: 486-92, 1995.
3. RUIZ ESQUIDE F, PAREDES S, MANUEL Y CONTRERAS R, JOSÉ M. Estenosis subglótica postintubación. **Rev Chil Pediatr**, 70: 425-427, 1999.
4. PUMA F, RAGUSA M, AVENIA N. The role silicone stents in the treatment of cicatricial tracheal stenosis. University of Perugia Medical School. **J Thorac Cardiovasc Surg**, 120: 1064-9, 2000.
5. HERNANDEZ MMG, MANCEBO SBC, VALDÉS EF, RAMOS GC, MENENDEZ MBV, CORONA M, SIXTO B. Surgical Treatment of postintubation laryngotracheal stenosis. **Revista Cubana de Cirurgia**, 39: 24-81, 2000.
6. FORTE V. In: XIMENES NM, SAAD JR. **Cirurgia Torácica**. Clínica Brasileira de Cirurgia. São Paulo Atheneu, 1997. ano III volume II, cap. 12, 173-183.
7. GALLARDO-OLLERVIDES FJ, MARTINEZ RP, SÁNCHEZ JPM. Estenosis laringotraqueal. Fisiología y tratamiento en el Hospital Central Militar/Laringotracheal stenosis. Fihology and treatment in the Military Central Hospital. **Rev Sanid Mil**, 52(4):186-95, 1998.
8. PEARSON FG, ANDREWS MJ. Detection and management of tracheal stenosis following cuffed tube tracheostomy. **Ann Thorac Surg** 12:359-62, 1971.
9. FORTE V. Ressecção de estenose traqueal pós-intubação com a reconstrução da traquéia por anastomose laringo, crico ou traqueotraqueal: análise clínica e cirúrgica. **Tese (Livre Docência)**, UNIFESP/EPM, São Paulo, 206, 1996.
10. TARRAZONA V, PARIS F. Cirurgia de la tráquea. In: **Tratado de Cirurgia**. Barcelona: Balbrea Casero, 1988. 1331-42.
11. FILOMENO LTB, JATENE FB. Utilização de Tubo "T" de silicone no tratamento de estenoses laringotraqueais complexas. **Rev Col Bras Cir**, 14(1): 18-26, 1997.
12. YAREMCHUCK K. Regular tracheostomy tube changes to prevent formation of granulation tissue. **Laryngoscope**, 113(1):1-10, 2003.
13. GRANJA C, FARALDO S, LAGUNA P, GÓIS L. Control of the endotraqueal cuff balloon pressure as a method of preventing laryngotracheal lesions in critically ill intubated patients. **Rev Esp Anestesiol Reanim**, 49(3): 137-40, 2002.
14. GRILLO HC. Management of noneoplastic diseases of the trachea. In: SHIELDS TW, (Ed. ). **General Thoracic Surgery**. 5. ed. Philadelphia: Lippincott Williams&Wilkins; 2000. v. 2. p.885-97.

## Correspondência para:

Dr. Fernando Luiz Westphal  
 Av. Perimetral, 2450,  
 Cond. Jardim Itália, Ed. Turin, 401  
 69050-170 Manaus/AM  
 flwestphal@uol.com.br