

Estudos das complicações clínico-cirúrgicas dos transplantes renais realizados no Hospital Santa Júlia, Manaus-Brasil

Clinical and surgical complications study of the renal transplantations accomplished at Santa Julia Hospital, Manaus-Brazil

Letís Ferreira MAROTTI*, Manuel Matias PINTO**, Marcelo Rocha FERNANDES*, Raimundo Adelfino Veloso FREIRE*, Abraham Messod BENZECRY**, Edson Sarkis GONCALVES***

Resumo - O transplante renal é o tratamento de escolha em pacientes com insuficiência renal em fase terminal. Fez-se um estudo em 60 pacientes consecutivos submetidos a transplante renal no Hospital Santa Júlia, no período junho/1995 a maio/2000, com objetivo de avaliar a incidência e tratamento das complicações clínicas e cirúrgicas (urológicas e vasculares). O rim foi implantado na fossa ilíaca e o ureter inserido na bexiga, usando-se a técnica de Gregoir em todos os casos. Os receptores receberam rim de doadores vivos, relacionados ou não. Foram identificados (15%) casos de complicações cirúrgicas. Destas, 4/60 (6,7%) casos foram linfocelares, 2/60 (3,3%) trombose da artéria renal, um caso de abscesso pélvico, uma obstrução ureteral inferior e um extravasamento vesico-ureteral, que foi tratado por reimplante extravestibular ureteral. A obstrução requereu uma uretero-ureterostomia com a colocação de um tubo de nefrostomia percutânea. Os casos de linfocelares sintomáticas foram tratados com sucesso por cirurgia em aberto (marsupialização por laparotomia). O paciente que desenvolveu trombose vascular perdeu o enxerto. As complicações clínicas incluíram infecção do trato urinário (22,4%), rejeição aguda (18,4%) e necrose tubular aguda com 9,6%. O programa de Transplante Renal do Hospital Santa Júlia apresenta resultados satisfatórios numa perspectiva global e mostra os benefícios para o paciente renal terminal, no que se refere à qualidade de vida e reintegração à sociedade. A meticulosa técnica de recuperação, protocolos com baixa dose de esteróides e o rápido diagnóstico são fatores críticos associados à incidência mínima de complicações urológicas e vasculares após o transplante renal.

Descritores: Transplante renal; complicações clínico-cirúrgicas; urologia.

Introdução

Nos Estados Unidos, a doença renal terminal tem crescido cerca de 8% anualmente, não ocorrendo aumento proporcional de doadores, sendo ainda uma doença subdiagnosticada e subtratada com variadas implicações para o transplante (TX)¹.

Em países desenvolvidos, calcula-se que há de 20 a 40 doadores por milhão de

habitantes/ano, enquanto nos países da América Latina essa média é de 10 a 12 doadores por milhão de habitantes por ano².

No Brasil, a taxa de doadores é de 3,7 por milhão de habitantes por ano; apesar do expressivo aumento no final da década de 90, apenas 30% dos órgãos dos doadores são aproveitados³.

Dos transplantes realizados no país, somente 47% são de órgãos retirados de

* Médico Urologista Hospital Sta Júlia, TSBJ.

** Médico Hospital Sta. Júlia e FLECWAM, TSBJ.

*** Prof. Titular FCSURAM, Chefe Equipe Unidade Transplante Renal/Hospital Santa Júlia, TSBJ.

cadáveres e 53% de doadores vivos relacionados¹.

Há indicações na literatura que existem cerca de 60,3% de pessoas em lista para doações de órgãos. Entretanto, há diversos fatores que dificultam este aumento, tais como, falta de altruísmo e informações sobre a doação, assim como falta de conhecimento da conduta profissional². Estudos demonstram que os doadores em potencial não apresentam atitudes discriminatórias a subgrupos, tais como, obesos, fumantes, estrangeiros residentes no país, viciados em drogas ou prisioneiros em débito com a sociedade.

O transplante renal é a melhor forma de tratamento para os portadores de doença renal crônica, especialmente quanto qualidade de vida³.

O primeiro transplante de rim foi realizado em 1951 sem sucesso⁴. Em 1954, foi efetuado, com êxito, o primeiro transplante com doador vivo, entre gêmeos monozióticos⁵.

O trabalho pioneiro no Brasil ocorreu em 1965, no Hospital das Clínicas em São Paulo⁶. Nesse mesmo ano, começaram-se utilizar os antígenos de histocompatibilidade do leucócito humano (HLA), que, associados ao desenvolvimento de melhor técnica cirúrgica, incluindo a anastomose vascular e os antibióticos, trazem grande melhoria aos resultados.⁹ Diferenças no sistema HLA não impedem o transplante, quanto maior a semelhança na tipagem, maior a sobrevida do enxerto¹⁰.

Em 1983, a droga ciclosporina, que inibe seletivamente a rejeição de tecidos estranhos, sem atingir a produção de células brancas na medula óssea, marca a era de transplante de órgãos, não como terapêutica experimental, mas como rotina⁷.

Na realização de transplante renal, deve haver compatibilidade obrigatória do sistema ABO, o mesmo não se aplicando ao sistema Rh, desde que as células renais não apresentem esse antígeno. Do mesmo modo, a prova cruzada (cross-match) é de uso obrigatório, a fim de verificar a presença no soro do receptor, os anticorpos pré-formados contra os antígenos do doador¹¹.

Em transplante renal, há dados confirmando que a taxa de complicações cirúrgicas varia de 12,1% a 24%¹². Essas complicações podem ser urológicas e vasculares^{12,13}. A maioria dessas complicações está associada à ureteronecistostomia¹⁴.

Nos últimos 40 anos, o transplante renal tem sido um dos campos de maior progresso na Medicina. Desde o início do século XX, com o desenvolvimento das técnicas para transplante, até hoje, com a introdução das drogas imunossupressoras na década de 50, o transplante renal tem tido progresso marcante. A era moderna do TX teve início com a introdução da azatioprina (AZA) para o sistema imunológico humano.

A imunossupressão permaneceu sem alteração até o final da década de 70 e início dos anos 80, com a introdução da ciclosporina. A (CsA), resultando numa melhora significativa em pacientes transplantados e taxas de sobrevida, não apenas para o TX renal, mas para outros órgãos também.

O grupo da Unidade de Transplante Renal do Hospital Santa Júlia iniciou, em 1995, seu programa de transplante cujo objetivo deste trabalho foi avaliar a incidência e tratamento das complicações clínicas e cirúrgicas (urológicas e vasculares) após cinco anos.

Casística e método

Foram analisadas as histórias clínicas nos prontuários de 60 pacientes que receberam

transplantes renais de doadores vivos, no período de junho de 1995 a maio de 2000, pela equipe de Cirurgia Urológica do Hospital Santa Júlia (HSJ) na cidade de Manaus.

As complicações foram extraídas da mesma fonte.

Independente do enxerto renal ser de doador vivo, cuidados cirúrgicos foram mantidos para assegurar uma perfeita sincronia entre as equipes de urologia e nefrologia do transplante renal, para se reduzir o tempo de isquemia, preservando os vasos renais e manipulando com delicadeza o ureter na preservação de sua irrigação. Outro cuidado fundamental diz respeito à hipotermia renal e sua perfusão com a solução de Eurocollins.

Para a análise das variáveis, utilizaram-se as técnicas de estatística descritiva, para verificar se houve associação estatística entre as variáveis: sexo, patologias associadas, tipo de diálise, idade para o transplante e tempo pós-transplante e suas associações com as complicações cirúrgicas. Foi utilizado o teste de máxima verossimilhança com aproximação do qui-quadrado com um nível de 5% de significância. O software utilizado foi o SAS (Statistical Analysis System, versão 6.11) para microcomputadores.

Resultados

Sessenta pacientes receberam transplante renal no HSJ entre junho/1995 a maio/2000, todos os pacientes foram transplantados com doador vivo (relacionado ou não). Entre os receptores, 35 (58,3%) e 25 (41,7%) eram dos sexos masculino e feminino respectivamente. A média da idade dos pacientes foi de 35,1 anos, com uma mediana de 32,5 anos. A faixa etária foi de 7 a 64 anos. Quanto à etiologia da insuficiência renal crônica (IRC) que determinou a perda do rim desses pacientes, observa-se que as causas mais

comuns foram: 31/60 (51,7%), glomerulonefrite crônica (GNC); 10/60 (16,7%) lúpus eritematoso sistêmico (LES) e 7/60 (11,7%), nefropatia diabética. Em apenas um paciente se desconhecia a causa específica da IRC. O diagnóstico efetuou-se por biópsia renal e/ou diagnóstico clínico (TABELA 1).

Tabela 1. Doença renal primária

Diagnóstico clínico	N	%
Glomerulonefrite crônica (GNC)	31	51,7
Lúpus eritematoso sistêmico (LES)	10	16,7
Nefropatia diabética	7	11,7
Nefrosclerose	3	5,0
Síndrome de Alport	2	3,2
Nefrosclerose hipertensiva	2	3,2
Rins policísticos	1	1,7
Uropatia obstrutiva	1	1,7
Cistinose	1	1,7
Glomerulosclerosefocal (GESF)	1	1,7
Indeterminado	1	1,7
Total	60	100,0

Número de transplantes

O número de transplantes efetuados no período de estudo encontra-se na Figura 1.

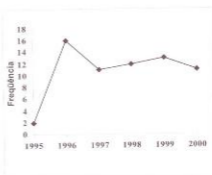


Figura 1. Transplantes renais realizados em 1995-2000

Complicações clínicas do transplante

Observaram-se que 49/60 (81,7%) pacientes apresentaram complicações, enquanto 11/60 (18,3%) não apresentaram qualquer tipo de complicação.

Houve 125 complicações de ordem clínica; dessas 28/125 (22,4%) casos corresponderam à infecção do trato urinário (ITU) que foi a principal complicação clínica, seguida de 23/125 (18,4%), rejeição aguda; 12/125 (9,6%), necrose tubular aguda; 7/125 (5,6%), nefropatia crônica do enxerto; 5/125 (4,0%), *Pitiríase versicolor* e 4/125 (3,2%), poliglobulia, toxicidade por ciclosporina, citomegalovirose, pneumonia e monilíase oral; 19/125 (15,2%), foram agrupadas em outras complicações, tais como: *Herpes zoster*, diabetes por esteróide, herpes labial, condiloma acuminado, cálculo renal, hipopotassemia, herpes genital na região anal, celulite, *Stafilococcus aureus*, pielonefrite crônica e tuberculose. Essas complicações encontram-se na Tabela 2.

Tabela 2. Distribuição dos pacientes, segundo complicações clínicas

Complicações clínicas	N	%
Infecção do trato urinário (ITU)	28	22,4
Rejeição Aguda (RA)	23	18,4
Outras complicações	19	15,2
Necrose tubular aguda (NTA)	12	9,6
Sem complicações	11	8,8
Nefropatia crônica do enxerto	7	5,6
Pitiríase versicolor	5	4,0
Poliglobulia	4	3,2
Toxicidade por ciclosporina (CsA)	4	3,2
Citomegalovirose	4	3,2
Pneumonia	4	3,2
Monilíase oral	4	3,2
Total	125	100,0

Complicações cirúrgicas

Em 60 pacientes, houve somente 9/60 (15%) complicações cirúrgicas. Dessas, 4/60 (6,6%) foram linfocèle e 2/60 (3,3%) casos de trombose da artéria renal. Três casos (5,0%) foram abscesso perinefrítico, estenose ureteral e fístula urinária, cada um (FIG. 2).

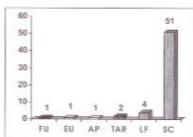


Figura 2. Complicações cirúrgicas, pós-transplantes

Tempo pós-transplante versus complicações cirúrgicas

Verificou-se que 51/60 (85%) pacientes não apresentaram complicações cirúrgicas. Dos 9/60 (15%) casos de complicações cirúrgicas, 5/60 (8,3%) ocorreram no tempo pós-transplante menor ou igual a 20 meses, enquanto 4/60 (6,7%) no tempo pós-transplante de 21 a 30 meses. Estatisticamente, não houve associação entre as variáveis tempo pós-transplante e a presença de complicações cirúrgicas ($p=0,115$) (TABELA 3).

Tabela 3. Tempo pós-transplante e as complicações cirúrgicas

Pós-transplante Tempo (meses)	Complicações cirúrgicas		Total
	Presença	Ausência	
≤ 20	5	26	31
21 - 30	4	11	15
31 - 40	0	9	9
41 - 50	0	5	5
Total	9	51	60

Complicações cirúrgicas versus sexo

Observa-se que 4/25 (16,0%) pacientes do sexo feminino apresentaram complicações cirúrgicas e 5/35 (14,3%) do sexo masculino. Não houve associação estatística significativa entre as variáveis ($p=0,855$).

Complicações cirúrgicas versus idade

O maior número de complicações 4/60 (6,7%) ocorreram na faixa etária 41-50 anos à época do transplante. Não houve diferença estatística significativa ($p=0,163$) entre as variáveis, pelo teste do qui-quadrado.

Tabela 4. Faixa etária versus complicações cirúrgicas

Idade (anos)	Complicações cirúrgicas		Total
	Presença	Ausência	
< 20	1	10	11
21 - 30	2	10	12
31 - 40	1	16	17
41 - 50	4	5	9
> 51	1	10	11
Total	9	51	60

Complicações cirúrgicas versus patologias associadas

A hipertensão arterial sistêmica (HAS) ocorreu como patologia associada em 21,0% dos pacientes que apresentaram complicações cirúrgicas. Estatisticamente, não houve associação entre as variáveis ($p=0,437$), pelo teste do qui-quadrado.

Complicações cirúrgicas versus tempo de diálise

Observou-se que 4/60 (6,7%) pacientes que apresentaram complicações

realizaram hemodiálise num tempo menor ou igual a 20 meses; 3/60 (5%) fizeram hemodiálise, tempo de 21 a 30 meses. A associação entre o tempo de diálise e as complicações cirúrgicas não apresentou significância estatística (TABELA 5).

Tabela 5. Complicações cirúrgicas em relação ao tempo de diálise

Tempo de diálise (meses)	Complicações cirúrgicas		Total
	Presença	Ausência	
< 20	4	18	22
21 - 30	3	10	13
31 - 40	2	7	9
41 - 50	0	5	5
≥ 51	0	11	11
Total	9	51	60

Tipo de diálise versus complicações cirúrgicas

De 9/60 (15%) pacientes que apresentaram complicações cirúrgicas, apenas 7/60 (11,7%) se submeteram à hemodiálise peritoneal (HD) e dois (3,3%) do tipo diálise peritoneal ambulatorial contínua (CAPD). A associação entre o tempo de diálise e as complicações cirúrgicas não apresentou significância estatística, pelo qui-quadrado ($p=0,63$).

Tipo de doador versus complicações cirúrgicas

Observou-se que 100% (nove) pacientes que apresentaram complicações cirúrgicas eram vivo-relacionados. Essa associação entre tipo de doador e complicações cirúrgicas não apresentou significância estatística ($p=0,12$) (FIG. 3).




Figura 3. Complicações cirúrgicas versus tipo de doador

Tempo pós-transplante versus número de pacientes

O maior número de casos de pacientes transplantados 46/60 (76,7%) tiveram seu tempo de vida variando até 30 meses, conforme se pode observar na Tabela 6.

Tabela 6. Distribuição dos pacientes e o tempo pós-transplante

Tempo pós-transplante (meses)	N	%
< 20	31	51,7
21 - 30	15	25,0
31 - 40	9	15,0
41 - 50	5	8,3
Total	60	100,0

Discussão

As complicações cirúrgicas pós-transplantes renais estão diminuindo e isso se deve a diversos fatores, entre os quais o progresso da técnica cirúrgica e a introdução de novos protocolos de imunossupressão⁹. Numa casuística de 1200 transplantes renais realizados no Japão, a incidência de complicações cirúrgicas foi de 12,1%, enquanto em trabalho realizado no Brasil nos últimos 10 anos, a frequência de complicações alcançou 24%, sendo que as urológicas corresponderam a 8,1% do total¹¹.

Em série recente, os autores reportaram incidência de complicações urológicas abaixo de 10%, sendo que a maioria delas está relacionada à realização da ureteroneocistostomia durante o transplante¹³. No Centro de Transplante de Oxford, na Inglaterra, em 1000 transplantes ocorreram 7,1% complicações. Dessas, 36,7% são fistulas urinárias e 52,9% obstrução ureteral¹⁵.

No Hospital Santa Júlia, 9/60 (15%) pacientes transplantados evoluíram com complicações cirúrgicas, sendo 8,2% perirenais; 3,4%, vasculares e 3,4%, urológicas. As complicações cirúrgicas e urológicas mais frequentes que ocorrem nos primeiros 15 dias de pós-operatório são devidas a falhas técnicas, infecções graves e isquemia das vias urinárias por suprimento sanguíneo inadequado ou por rejeição¹¹.

Foram consideradas complicações perirenais somente aquelas que necessitaram de reintervenção cirúrgica, 16 4/60 (6,6%) pacientes com linfocelos e 1/60 (1,7%) paciente com abscesso perinefrítico. A incidência de linfocelo (coleção de linfa em loja não epitelizada) varia de 0,6% a 18% e vários fatores estão associados à sua etiologia¹¹.

Na Unifesp, 4,6% dos pacientes apresentaram linfocelo pós-transplante nos últimos 10 anos e apenas sete pacientes (1%) sofreram tratamento cirúrgico (marsupialização por laparoscopia ou laparotomia). Os outros pacientes (3,4%) foram tratados por punção e drenagem da loja. Em nosso caso, os pacientes que necessitaram de punção e/ou marsupialização foram incluídos no percentil de complicações perirenais. As linfocèles com volumes \leq 5ml apresentarem resolução espontânea e eram assintomáticas, evidenciadas por ultrasonografia abdominal ultra-sonografia abdominal (US) de rotina¹⁷. A incidência de linfocelo pode atingir 35%, das quais 70% são

assintomáticas e, na maioria o volume é inferior a 300 ml¹⁵.

A linfocele ocorre no pós-operatório tardio e se caracteriza por pouca dor no local transplantado, abaulamento da região e compressão do ureter e de vasos do hilo renal, evoluindo para a diminuição do volume urinário. A ultra-sonografia abdominal total (US) é utilizada para confirmar a presença de coleção perirrenal e, se persistir dúvida quanto ao diagnóstico, deve ser efetuada punção da coleção com dosagem de creatinina e potássio para diferenciar de urinoma¹⁶. A marsupialização interna foi utilizada pela primeira vez por BYRON (1966)¹⁷, e a forma ideal de tratamento é a abordagem por via laparoscópica desde 1991. Atualmente, é o tratamento de escolha para linfocele sintomática não-infectada, recidivada ou não¹⁸. O uso dessa técnica requer líquido estéril, uma vez que a presença de infecção pode produzir peritonite grave e sepse¹⁹. Os dois primeiros casos de resolução de linfocele, por videolaparoscopia em crianças foram realizados em 1993²⁰.

Estudo multicêntrico americano mostrou efetividade no tratamento da linfocele pós-transplante renal em 78 pacientes por abordagem laparoscópica²¹. Concluíram que é um procedimento seguro, minimamente invasivo e efetivo. Nesse mesmo estudo, ocorreram 6% de recidiva em 27 meses e em quatro pacientes houve conversão por impossibilidade de acesso²². A esclerose com povidine iodado em solução aquosa a 10%, instilado no interior da cavidade duas vezes ao dia, pode ser uma alternativa para o tratamento²³. O edema dos membros inferiores ipsilateral e dos genitais, assim como o surgimento de uma circulação venosa superficial demonstram compressão da veia

ilíaca pela linfocele e predispõe a fenômenos tromboembólicos²⁴. Há correlação entre a incidência de linfocele e episódios de rejeição em doentes transplantados renais²⁵.

As fistulas urinárias ocorreram em nossa casuística, em apenas 1,7% dos casos. Estudos mostram que há uma incidência variável de 5 a 10%^{26,27} e está relacionada frequentemente à falha técnica na ureteronecistostomia, comprometimento da irrigação do enxerto durante a nefrectomia do doador e altas doses de corticosteróides^{10,31,32}. Devem-se evitar manobras que afetem a irrigação do ureter, disseções intra-hilares e conservar, principalmente, as artérias polares inferiores devido a ramificação da artéria ureteral³³.

Abaulamento da loja renal associado ou não à disúria com extravasamento de urina pela incisão cirúrgica em fistulas precoces e perda da função renal e toxemia são indícios da complicação e devem ser confirmados por US, raios-X de contraste, punção guiada com dosagem de creatinina e potássio^{33,34,35}.

As fistulas urinárias que evoluem com perda do estado geral, por contaminação da loja, preconizam ligadura ureteral em local sem comprometimento isquêmico e realização de nefrostomia com correção definitiva num segundo tempo³⁶. Com as fistulas ureterais baixas, que ocorrem na maioria dos casos, com ureter bem irrigado e abundante, deve-se tentar inicialmente o reimplante ureteral³⁷. As necessidades de plástica vesical de Boari ou bexiga psóica são alternativas que podem estar presentes, caso o ureter chegue ao leito vesical com tensão³⁸. A anastomose utilizando a via do receptor é preferível, sempre que houver algum grau de dificuldade ou dúvidas ao reimplante e

poderá ser urétero-ureteral, pielo-ureteral, pielo-vesical, pielo-piélica e até mesmo pielo-ileal^{10,11,20,27}. O único caso de fistula urinária em nossa série ocorreu na junção ureterovesical e foi tratado com reimplante ureteral sem uso de cateter ureteral e boa evolução. No trabalho de GÓMEZ et al²⁸, ficou demonstrado que as técnicas extravasculares diminuíram a incidência de obstrução urinária, porém não afetaram o aparecimento de fistulas urinárias.

Três trabalhos mostrando que 9,4% dos transplantes renais que utilizaram a técnica de Politano-Leadbetter evoluíram com fistulas contra 3,7% dos pacientes submetidos à técnica extravascular de Witzel-Sampson-Lich. Esta última mostrou menor risco de dobra da junção ureterovesical, menor isquemia e hematuria e redução do tempo cirúrgico¹¹.

A obstrução ureteral apresenta incidência que varia de 1 a 7%²⁰, de ocorrência mais tardia e relacionada à falha técnica, isquemia ureteral e compressão extrínseca^{10,11,16,20}. A obstrução do rim transplantado é uma importante causa reversível de disfunção do enxerto requerendo pronto diagnóstico e tratamento²⁹. Muitas vezes, torna-se difícil a diferenciação entre rejeição aguda e obstrução ureteral pós-transplante, quando a dilatação do sistema coletor não é o diagnóstico final de obstrução ureteral²⁹. O diagnóstico é feito pela redução do volume urinário com elevação da uréia e creatinina. A ultra-sonografia, a urografia excretora, a pielografia anterógrada e a cistulografia com DTPA esclarecem a doença³¹. O mercapto-acetil-triglicina (MAG 3), um análogo do orto-iodo-hipuran, é um radio-fármaco que fornece boa qualidade de imagem com baixa dose de radiação e secreção tubular a despeito de função renal restrita²⁹. Técnica

de alta sensibilidade para detectar obstrução de rim transplantado, a utilização do MAG-3 pode apresentar resultado falso positivo em pacientes com necrose tubular aguda, desidratação ou, excepcionalmente, com função precária do enxerto renal²⁹.

O tratamento da estenose ureteral vai depender da extensão e complexidade da lesão, mas hoje a abordagem endo-urológica deve ser considerada como primeira opção nas estenoses ureterais distais com uso do Acucise³⁰. Entretanto, as estenoses tratadas pela via aberta, na maioria, evoluem melhor, realizando-se o reimplante ureteral ou anastomose com o ureter primitivo³⁰. Nas obstruções, o uso do *stent* ureteral em levantamento realizado na última década na Índia foi de custo efetivo, diminuindo as complicações urológicas obstrutivas em relação ao grupo que não utilizou *stent* de modo rotineiro³⁰.

No estudo realizado no Centro de Transplante de Oxford, houve 3,6% estenoses ureterais, das quais 0,7% na junção ureteropiélica, 0,4% no ureter médio e 2,5% na junção ureterovesical, a maioria sendo submetida ao reimplante ureteral¹⁵. No Hospital Santa Júlia, apenas um paciente (1,7%) apresentou estenose de ureter distal sendo, de início, submetido à tentativa de passagem de cateter "duplo J" via retrógrada, sem sucesso. Realizou-se nefrostomia percutânea e posterior correção da estenose, utilizando a via urinária primitiva com anastomose uretero-ureteral e cateter "duplo J" com boa evolução.

As complicações vasculares como trombose venosa e arterial, estenose arterial e hemorragias perfazem um total de 3,5 a 20% das complicações pós-transplante renal^{31,32}.

Nos casos de trombose venosa, o diagnóstico é realizado por ultra-sonografia

com Doppler, que mostra ausência de fluxo venoso e a presença de inversão de fluxo sanguíneo reverso na artéria renal¹⁰. A trombose da artéria renal ocorre por falha na realização da anastomose, lesão do endotélio durante a nefrectomia do doador ou perfusão renal, falha na preservação do órgão e hipotermia e, também, algumas causas imunológicas¹⁰.

Estudo na Universidade de Minnesota (EUA) constatou como fator promotor a idade do receptor abaixo de 18 anos, presença de doença vascular anterior e doador com idade superior a 55 anos³¹. Fatores como presença de anticorpos antifosfolípidos, aumento dos níveis de homocisteína, mutação do fator V de Leiden e deficiência da proteína C ou S também contribuem para o aumento do percentual de fenômenos tromboembólicos³¹. No trabalho de HUMAR et al³² a incidência de trombose vascular foi de 1,6% em 2003 transplantes realizados. Em nossa casuística, a trombose da artéria renal contribuiu com 3,3% das complicações e os pacientes evoluíram com transplantectomia. A utilização da tomografia computadorizada helicoidal no estudo arterial do enxerto em um paciente mostrou interrupção do fluxo arterial ao nível da anastomose da artéria renal com a artéria hipogástrica do receptor.

Nos casos de estenose arterial com manifestação clínica clássica (hipertensão arterial) de difícil controle e perda progressiva da função renal³³ a utilização de *stent* endoluminal pode trazer grandes benefícios aos pacientes após angioplastia percutânea³⁴.

Transplantes renais em crianças mostraram uma incidência de 30,7% de complicações urológicas, tais como, fistula urinária, obstrução ou necrose ureteral, infecção urinária, pielonefrite, linfocele,

abscesso e hematoma pélvico, hidrocele infectada, cálculo vesical, ruptura renal entre outras³⁵. As fistulas urinárias em crianças são favorecidas, entre outras causas, por presença de bexiga anormal, como ocorre em crianças com válvula de uretra posterior ou em bexigas desfuncionalizadas³⁶. Muitas vezes, há necessidade de melhorar o reservatório natural de urina, bexiga, de condições patológicas pré-existentes que, se não observadas, levariam ao aumento de complicações pós-transplantes, caminhando para a falência do enxerto³⁷. Em estudo de 695 transplantes renais realizados, os autores encontraram 69% de complicações urológicas relacionadas com obstrução ureteral e fistula da anastomose vesicoureteral³⁸.

Foi realizada nefrectomia bilateral, antes do transplante renal, em um paciente portador de litíase renal bilateral, que evoluiu com perda da função. Alerta-se que a necessidade de retirada dos rins, quando há infecções urinárias de repetição, dor abdominal, hematuria, desconforto respiratório entre outras e a retirada dos órgãos podem proceder, simultaneamente, ao transplante renal para doença policística autossômica dominante, não aumentando a morbimortalidade³⁹. O uso da videolaparoscopia no transplante renal dá-se com a nefrectomia do doador e a cuidadosa manipulação do rim a ser transplantado pode contribuir para a diminuição das complicações nos pós-operatório, além de um menor desconforto para o doador, melhor resultado cosmético e recuperação mais rápida^{40,41}.

Das complicações clínicas mais frequentes em nossa casuística, a infecção urinária esteve presente em 22,4%, seguida de 8,4% de rejeição aguda e 9,6% de necrose tubular aguda (NTA). A ocorrência de NTA

tem implicações sobre a maior incidência de rejeições, assim como a piora da sobrevida do enxerto a longo prazo. A toxicidade por ciclosporina (CsA) ocorreu em 5,2%. Além da nefrotoxicidade, a hiperuricemia, hipertriglicose, tremores e hipertrofia gengival são manifestações importantes da toxicidade da CsA¹.

Dos 60 pacientes transplantados 12/60 (20%) foram a óbito; 9/12 (75%) tiveram como causa o choque séptico, 1/12 (8,3%) por arritmia cardíaca, 1/12 (8,3%) por enfarte agudo do miocárdio e 1(8,3%) por provável embolia pulmonar.

A hipertensão arterial esteve presente em 75% desses pacientes e 41,6% apresentaram hemorragia digestiva no pós-operatório. Apenas 10/60 (16,6%) pacientes que evoluíram com óbito não apresentavam patologias associadas e 25% eram doadores vivos não relacionados. Há relatos de óbito (26%) na população transplantada no Hospital dos Servidores do Estado no Rio de Janeiro⁹.

Conclusão

A interação das equipes de nefrologistas e urologistas, na Unidade de Transplante Renal do Hospital Santa Júlia,

provavelmente é um dos fatores que resultou no baixo índice de complicações pós-transplante, quando comparadas às grandes escolas de urologia do país.

As situações que necessitaram de manipulação do doente antes do recebimento do enxerto foram observadas, para evitar disfunção vesical neurogênica, refluxo vesicoureteral, válvula de uretra posterior entre outras, foram usadas com bom senso e a experiência foi fundamental para que não houvesse perda do enxerto renal. O esquema imunossupressor respeitou todas as indicações, na tentativa de diminuir os efeitos da supressão imunológica dos pacientes, uma vez que, nesses pacientes, a aquisição ou liberação de vírus oncogênicos são facilitadas por alterações da imunidade celular. Não ficou bem definido o biótipo do paciente que se mostrasse mais propenso a desenvolver complicações cirúrgicas no pós-operatório.

As associações entre as variáveis não permitiram caracterizar um grupo no qual se esperava que essas complicações fossem ocorrer com maior frequência.

Abstract - The first choice of treatment in patients with chronic kidney failure at end stage is renal transplantation. Our purpose was to ascertain the incidence and management of clinical and surgical complications in the kidney transplantation in Santa Julia Hospital (Manaus). Data of 60 consecutive kidney transplantations performed between June/1995 and May/2000 were assessed in regard medical and surgical complications that occurred after transplant. The kidney was implanted in the iliac fossa and the ureter was inserted in the bladder with Gregoir in all cases. Kidneys from living donors were used. Surgical complications were identified in nine (15%) patients; four patients with lymphoceles, two renal artery thrombosis, one just pelvic abscess, one lower ureteral obstruction and one leakage at vesicoureteral, that was treated by ureteral extravascular reimplantation. Obstruction required placement of a percutaneous nephrostomy tube and native ureteroureterostomy. Four patients that developed symptomatic lymphoceles were treated successfully by open surgery (laparotomy marsupialization).

Kidney transplantation with vascular thrombosis resulting in graft loss. Medical complications included urinary tract infection (22,4%), acute rejection (18,4%) and acute tubular necrosis with 9,6%. The program of Renal Transplant of the Santa Júlia Hospital presents satisfactory results in a global perspective and it shows the benefits for the patient end-stage renal, concerning life quality and more complete reintegration to the society. Meticulous retrieval technique, low dose steroid protocols and rapid diagnosis are the crucial factors associated to the minimal incidence of urological and vascular complications after the renal transplant.

Descriptors: Kidney transplantation; urological complications; surgical complications.

Referências

1. KUO PC, CHO ES, FLOWERS J, JACOBS S, BARTLETT ST, JOHNSON LB. Laparoscopic living donor nephrectomy and multiple renal arteries. **Am J Surg.** 176:559-63, 1998.
2. CAMPOS LH. Aumento do número de transplantes e da doação de órgãos e tecidos: Processo de Construção Coletiva. (serial line). Available from: URL: <http://www.abto.com.br/boletm/ano3n2/editorial>.
3. YEUNG I, KONG SH, LEE J. Attitudes towards organ donation in Hong Kong. **Soc Sci Med.** 50:1643-54, 2000.
4. DUARTE PS, PERICOCO S, MIYAZAKI MCO, RAMALHO HJ, ABBUD-FILHO M. Atitudes do público brasileiro com relação à doação e transplante de órgãos. **Jornal Brasileiro de Transplantes.** 3:11, 2000.
5. GILL IS, CLAYMAN RV, MCDUGALL EM. Advances in urological laparoscopy. **J Urol.** 154:1275-91, 1995.
6. TERASAKI PI. **Clinical Transplants.** UCLA Tissue Typing Laboratory, 1989.
7. LAMB D. **Organ Transplants and Ethics.** Hampshire, Ashgate Publishing Ltd, 1996, p. 23-42.
8. SILVA UN, FARIA ERR, MOTA MGR, TELES DC, BELO V, MOURA PJA. Reconstrução do trato urinário nas complicações urológicas pós-transplante renal. **Jornal Brasileiro de Transplantes.** 3:12-9, 2000.
9. ALMEIDA CJR, GATTÁS N, KIEHL R. Aspectos Cirúrgicos do Transplante Renal. In: SCHOR N, SROUGI M. **Nefrologia Urologia Clínica.** São Paulo: Sarvier, 1998, p. 279-82.
10. IANIEZ LE, SABBAGA E. Transplante Renal. In: CRUZ J. **Nefrologia.** São Paulo, Sarvier, 1995, p. 227-39.
11. ROQUE AJ, RASSI E. Complicações Cirúrgicas do Transplante Renal. In: SCHOR N, SROUGI M. **Nefrologia Urologia Clínica.** São Paulo: Sarvier, 1998, p. 283-8.
12. CARRTERO P. Complicaciones Urológicas en el Transplante Renal. In: TALBOT-WRIGHT R, CARRTERO P. **Manual de Cirurgia del Transplante Renal.** Madrid: Ed. Médica Panamericana, 1995, p. 131-46.
13. MAIER U. Late ureteral obstruction after kidney transplantation. Fibrotic answer to previous rejection? **Transpl Int.** 10:65-8, 1997.
14. THRASHER JB, TEMPLE DR, SPEES EK. Extravesical versus Leadbetter-Politano ureteroneocystostomy: A comparison of urological complications in 320 renal transplants. **J Urol.** 144:1105-9, 1990.
15. SHOSKES DA, HANBURY D, GRANSTON D, MORRIS PJ. Urological complications in 1,000 consecutive renal transplant recipients. **J Urol.** 153:18-21, 1995.

16. BARROSO JR U, LIPAY MASS, DÁVILA CLR, NETO JMP, ABBUD-FILHO M, FILHO M Z. Complicações cirúrgicas pós-transplantes renais-Análise de 356 casos. **Braz J Urol**, 23:71-6, 1997.
17. BRY I, HULLD, BARTUS AS, SCHWEIZER TR. Treatment of recurrent lymphocele following renal transplantation. **Transplantation**, 49:477-80, 1990.
18. KHAULI RB, STOFF JS, LOVEWELL T. Post-transplant lymphocele: a critical look into risk factors, pathophysiology and management. **J Urol**, 150:22-6, 1993.
19. BYRON RIJR, YONEMOTO RH, DAVAJAN V, TOWNSEND D, BASHORE R, MORTON DG. Lymphocysts: surgical correction and prevention. **Amer J Obst Gynec**, 94:203-7, 1966.
20. CHIAMBÓ JL, CASTILHO LN. Marsupialização de linfocele. In: CASTILHO LN. **Laparoscopia Urológica**. Campinas: LPC Comunicações, 2000, p. 217-23.
21. FAHLENKAMP D, RAATZ D, SCHONBERGER B, LOENING AS. laparoscopic lymphocele drainage after renal transplantation. **J Urol**, 150:316-18, 1993.
22. HSU THS, GILL IS, GRUNE MT, ANDERSEN R, ECKHOFF D, GOLDFARB DA, GRUENNER R, HODGE EE, MUNCH LC, NGHIEM DD, NYE A, RECKARD CR, SHAVER T, STRAYTA BJ, TAYLOR RJ, NOVICKI DE. Laparoscopic Lymphoceleotomy: a multi-institutional analysis. **J Urol**, 163:1096-9, 2000.
23. TALBOT-WRIGHT R. Complicaciones Vasculares del Trasplante Renal. In: TALBOT-WRIGHT R, CARRETERO P. **Manual de Cirurgia del Trasplante Renal**. Madrid: Ed. Médica Panamericana, 1995, p. 147-67.
24. BISCHOF G, ROCKENSCHAUB S, BERLAKOVICH G, LANGLE F, MUEHLBACHER F, FUGGER R, STEININGER R. Management of lymphocele after kidney transplantation. **Transplant Int**, 11:277-80, 1998.
25. SAGALOWSKY AI, RANSLER CW, PETERS PC. Urological complications in 505 renal transplants with early catheter removal. **J Urol**, 129:929, 1983.
26. POMPEO ACL, FREIRE GC, CAMPAGNARI JC, BORRELI M, ARAP S. Implantação ureterovesical invaginate no restabelecimento do trato urinário em hemotransplante renal-experiência de 250 casos. **Rev Hosp Clin Fac Med**, 41:20-3, 1986.
27. BUCHHOLZ B, ZASTROW F, POHL J, HJON AE, RAIDT H. Urologische Früh und Spätkomplikationen der allogenen Nierentransplantation. Nieren und Hochdruckkrankheiten. **Jahrgang**, 13:339, 1984.
28. GÓMEZ OC, PUBILLONES IC, ARENCIBIA RR, RODRIGUEZ LA, COLLADO RV. Complicaciones urológicas de los trasplantes renales: influencia de las técnicas de ureteroneoestomía y el uso del tutor ureteral. **Rev Urología Panamericana**, 11:1-6, 1999.
29. NANKIVELL BJ, COHN DA, SPICER ST, EVANS SG, CHAPMAN JR, GRUENWALD SM. Diagnosis of kidney transplant obstruction using MAG3 diuretic renography. **Clin Transplantation**, 15:11-8, 2001.
30. ERTURK E, BURZON DT, WALDMAN D. Treatment of ureteral stenosis with endoureterotomy. **J Urol**, 161:412, 1999.
31. KUMAR A, VERMA BS, SRIVASTAVA A, BHANDARI M, GUPTA A, SHARMA R. Evaluation of the urological complications of living related renal transplantation at a single center during the last 10 years: impact of the double-J stent. **J Urol**, 164:657-60, 2000.
32. RIJKSEN JFW, KOOLEN MI, WARASSEWSKI JE. Vascular complications in 400 consecutive renal allotransplants. **J Cardiovasc Surg**, 23:91, 1982.
33. HUMAR A, KEY N, RAMCHARAN T, PAYNE WD, SUTHERLAND DER, MATAS AJ. Kidney retransplants after initial graft loss to vascular thrombosis. **Clin Transplantation**, 15:6-10, 2001.

34. NICITA G, VILLARI D, MARZOCCO M, MARZI VI, TRIPPITELLI A, SANTORO G. Endoluminal stent placement after percutaneous transluminal angioplasty in the treatment of post-transplant renal artery stenosis. **J Urol**, 159:34-7, 1998.
35. ZAONTZ MR, HATCH DA, FIRLIT CF. Urological complications in pediatric renal transplantation: management and prevention. **J Urol**, 140:1123-8, 1998.
36. ARAP S, ENRIQUE A. Transplante Renal en Niños. In: TALBOT-WRIGHT R, CARRETERO P. **Manual de Cirugía del Transplante Renal**. Madrid: Ed. Médica Panamericana, 1995, p. 207-25.
37. MARTÍN MG, CASTRO SN, CASTELO LA, ABAL VC, RODRÍGUEZ JS, NOVO JD. Enterocystoplasty and Renal Transplantation. **J Urol**, 165:393-6, 2001.
38. GLASSMAN DT, NIPKOW L, BARTLETT ST, JACOBS SC. Bilateral nephrectomy with concomitant renal graft transplantation for autosomal dominant polycystic kidney disease. **J Urol**, 164:661-4, 2000.
39. BROWN SL, BIEHL TR, RAWLINS MC, HEFTY TR, NOVICK AC, McDUGALL EM. Laparoscopic live donor nephrectomy: a comparison with the conventional open approach. **J Urol**, 165(3):766-9, 2001.
40. JACOBS SC, CHO E, DUNKIN BJ, FLOWERS JL, SCHWEITZER E, CHARLES C, FINK JEFFREY, FARNEY A, PHILOSOPHE B, JARRELL B, BARTLETT ST, BARRY JM. Laparoscopic live donor nephrectomy: the university of Maryland 3-year experience. **J Urol**, 164:1494-9, 2000.
41. VASCONCELOS MSF, MENEZES PA, MENEZES JAV, LIMA MGMS, ARAÚJO M, VAZ FP, SANTOS MA, CUNHA EM, BARON M, CECCHETTO FR, FIGUEIREDO MLR, RIBEIRO RSR, HOETTE M. O transplante renal no hospital dos Servidores do Estado-Rio de Janeiro. Revisão de 380 transplantes. **J Bras Transpl**, 1:71-83, 1998.

Correspondências para:

Dr. Leilis Ferreira Marotti
Hospital Santa Júlia
Av. Ayrão 507, Centro
69025-050 Manaus-Am