

NEFROBLASTOMA (TUMOR DE WILMS) EM JOVEM DE 15 ANOS: RELATO DE CASO

Nephroblastoma (wilms tumor) in 15-years-old teenage: case report

Amanda Miranda Kimura*, Jeanna Lee de Oliveira Coutinho*,
Elizabeth Ikino*, Ilçana Sampaio*, Edson Andrade Júnior*

*Médicos Residentes de Pediatria da Fundação de Medicina Tropical Dr. Heitor Vieira
Dourado (FMTAM-HVD)

**Médica Oncologista Pediátrica da Fundação Centro de Controle de Oncologia do Estado do
Amazonas (FCECON)

RESUMO

O Tumor de Wilms, também chamado de nefroblastoma, é o tumor renal mais comum na infância, o quarto tumor maligno mais comum na pediatria. Paciente, feminino, 15 anos, assintomática, apresentou desconforto abdominal, solicitada ultrassonografia de abdome que evidenciou massa abdominal, hipoecóica, em terço médio de rim E, com abaulamento do hilo renal. Tomografia de Abdome: massa hipodensa, hipervascularizada em terço médio, sem invasão de seio renal ou gordura perirrenal e sem linfonodomegalias retroperitoneais. Submetida à nefrectomia de rim E. Anatomopatológico: Nefroblastoma predominantemente epitelial com anaplasia focal; ausência de trombose em veia renal e de infiltração de cápsula. Imunohistoquímica: Nefroblastoma. Marcadores: Ki 67 (MiB- 1): Positivo em menos de 5% das células neoplásicas; Vimentina: Positivo focal; WT-1 – Positivo. Exames de estadiamento: Tomografia de Tórax, Abdome e Pelve: Normais; Cintilografia óssea: Normal. Estadiamento I/Alto Risco. Realizou protocolo SIOP 2001 de Jan/15 por Agost/15. Reavaliada com Rx de Tórax e USG, sem recidivas ou metástases. Paciente evoluiu sem intercorrências significativas durante tratamento. No momento, aguardando exames complementares para reavaliação do término de terapia. O caso foi investigado na Fundação Centro de Controle de Oncologia do Estado do Amazonas, lembrando do Nefroblastoma no diagnóstico diferencial em pacientes com massa abdominal topografia renal.

Palavras-chave: Nefroblastoma; tumor de Wilms; neoplasia.

ABSTRACT

The Wilms tumor, also called nephroblastoma, is the most common renal tumor in childhood, the fourth most common malignant tumor in pediatrics. A 15-years-old female patient, asymptomatic, presented abdominal discomfort, then abdominal ultrasonography showed abdominal mass, hypoechoic, in the middle third of the kidney E with bulging of the renal hilum. Abdominal tomography: hypodense mass, hypervascularized in middle third, no invasion of renal sinus or perirenal fat and no retroperitoneal lymph nodes enlargement. Submitted to nephrectomy kidney E. Anatomopathologic: Nephroblastoma predominantly epithelial with focal anaplasia; absence of thrombosis in renal vein and capsule infiltration. Immunohistochemistry: Nephroblastoma. Labels: Ki 67 (MiB- 1): Positive in less than 5% of

the neoplastic cells; Vimentin: focal positive; WT-1 - Positive. Staging tests: Chest, Abdomen and Pelvis tomography: Normal; Bone scan: Normal. Stage I / High Risk. It was performed SIOP protocol 2001 from Jan/15 to Aug/15. Reevaluated with chest Xray and ultrasonography, without relapse or metastasis. The patient progressed without significant complication during treatment. At the moment, complementary exams are expected to the completion of therapy reevaluation. The case was investigated at the Fundação Centro de Controle de Oncologia do Estado do Amazonas, recalling Nephroblastoma in the differential diagnosis in patients with abdominal mass kidney topography.

Keywords: Nephroblastoma; Wilms tumor; neoplasia.

INTRODUÇÃO

Nefroblastoma (Tumor de Wilms) é o tumor maligno renal mais comum na faixa etária pediátrica, sendo a idade média de diagnóstico aos dois anos e meio de idade. Na infância, 10% dos casos podem estar associados a alguma má formação congênita, com incidência maior em meninos negros¹. O diagnóstico é realizado pela clínica onde é notada a presença de massa abdominal assintomática em flanco ou como achado em exame de imagem com confirmação pelo anatomopatológico e imunohistoquímica. Quando há presença de sintomas os mais comuns são dor, febre, hipertensão e hematúria. Presença de mutação no gene WT-1 tem sido relacionada à doença familiar.

DESCRIÇÃO DO CASO

Paciente adolescente, sexo feminino, 15 anos de idade, assintomática, relatou em consulta ambulatorial desconforto abdominal há cerca de dois meses, requerendo realização de exames.

Foi solicitada ultrassonografia abdominal (Figuras 1,2 e 3) sendo identificada massa abdominal suspeita de neoplasia, imagem hipoecóica em terço médio do rim esquerdo medindo 3,8cm x 2,1cm x 3,5cm, com presença de abaulamento do hilo renal, exames laboratoriais sem alterações.

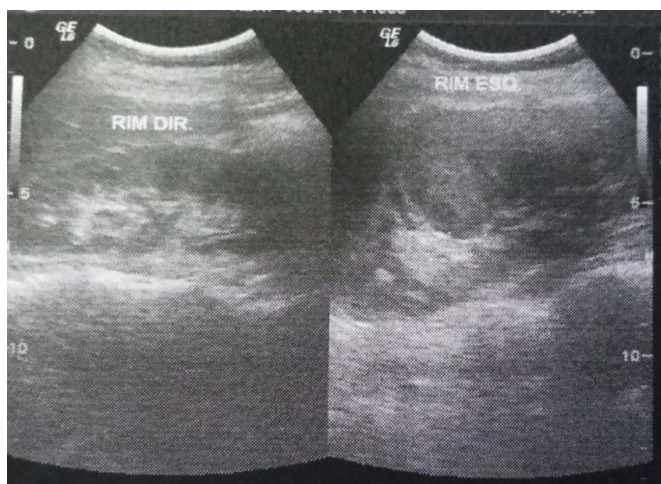


Figura 1: Ultrassonografia pré-cirurgia. Arquivo pessoal

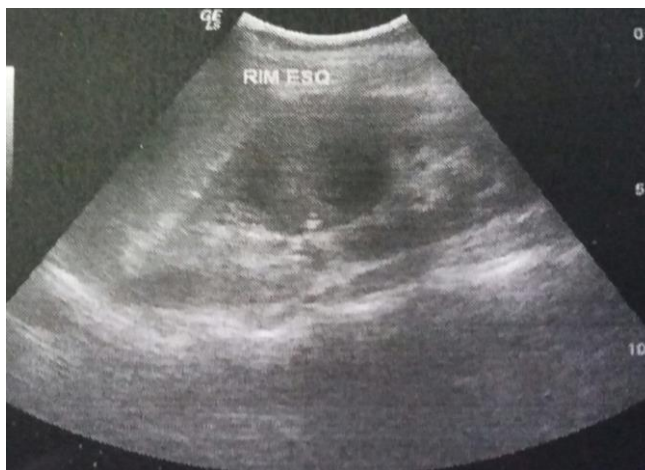

Figura 2: Ultrassonografia pré-cirurgia. Arquivo pessoal

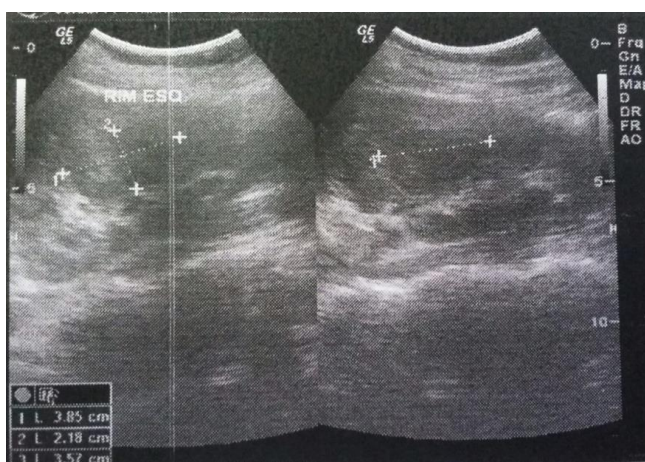


Figura 3: Ultrassonografia pré-cirurgia. Arquivo pessoal

A Tomografia Computadorizada de Abdome evidenciou massa hipodensa e hipervascularizada em terço médio do rim esquerdo, sem invasão de seio renal ou gordura perirrenal, não sendo observado linfonodomegalias retroperitoneais.

A paciente foi submetida à Nefrectomia total do rim esquerdo e posterior análise de peça cirúrgica. O anatomopatológico diagnosticou Nefroblastoma predominantemente epitelial com presença de anaplasia focal e índice de necrose menor que 65%; não havia presença de trombose em veia renal e nem de infiltração de cápsula. Os linfonodos ressecados não apresentavam metástase.

Na imunohistoquímica concluiu-se Nefroblastoma, sendo feita pesquisa dos marcadores: Ki 67 (MiB- 1): Foi positivo em menos de 5% das células neoplásicas; Vimentina: Positivo focal; WT-1 – Positivo.

Após isso, foram realizados os exames para estadiamento do tumor tendo como resultado a Tomografia de Tórax, Abdome e Pelve, todos normais; além de Cintilografia óssea normal. Estadiamento I/Alto Risco.

A paciente iniciou tratamento, foi realizado o protocolo SIOP 2001 de janeiro a agosto de 2015. No seguimento do tratamento foi feita reavaliação com Radiografia de Tórax e USG de Abdome, não se observando recidivas ou metástases.

Paciente evoluiu estável e sem intercorrências significativas durante o tratamento. No momento, aguardando resultado de exames complementares para reavaliação de término de terapia.

DISCUSSÃO

O tumor de Wilms ou Nefroblastoma representa 7% das neoplasias malignas em crianças. A idade média de maior incidência é em torno de 2 a 5 anos², acometendo aproximadamente 1: 10.000 crianças abaixo de 15 anos³.

O diagnóstico é realizado pela clínica onde é notada a presença de massa abdominal assintomática em flanco ou como achado em exame de imagem, necessitando de confirmação pelo anatomopatológico e imunohistoquímica, compatível com apresentação do paciente em relato. Tendo aparecimento precoce quando bilateral e tardio quando unilateral. Há uma discreta predominância pelo sexo feminino com uma relação de 1:0,9 (F:M)⁴.

A maioria dos casos cursa sem associação com outras doenças. Porém, 10% dos casos surgem de mutações de células germinativas, estando associados a alguma doença congênita e/ou síndromes relacionadas ao tumor¹. No presente caso não foi encontrada associação com nenhuma doença. As anomalias congênitas mais comuns podem surgir isoladamente ou não como: má formações geniturinárias, agenesia de íris, retardo mental, onfalocele, visceromegalias, macroglossia, entre outras. Outras síndromes que podem estar associadas ao Tumor de Wilms são as de Denys-Drash e de Beckwith-Wiedemann^{1,2}.

Os exames de imagem (ultrassonografia e tomografia de abdome) identificam o tumor e são imprescindíveis para o diagnóstico, sendo confirmado apenas pela histopatologia. Além disso, a realização de radiografia ou TC de tórax é necessária para pesquisa de metástase à distância.

O estadiamento é de suma importância e em conjunto com a forma histológica, será fundamental na escolha correta do tratamento e na previsão prognóstica. Tendo o Estadiamento do NWTSG e SIOP, variam de estágio I (restrito ao rim) a estágio V (tumor bilateral)⁵.

Macroscopicamente, é observado como bem delimitado por uma pseudocápsula, apresentando cor parda a cinza e podendo conter em seu interior focos hemorrágicos e/ou de necrose e formação de cistos. A presença de anaplasia, que corresponde a 5% dos tumores, implica na gravidade da patologia sendo considerada de histologia desfavoráveis². No caso em questão foi comprovada a presença de anaplasia focal.

Microscopicamente, o nefroblastoma possui diferentes classificações, tendo como mais importante a verificação da presença de anaplasia, ou seja, presença de mitoses anormais e células com núcleos grandes, hipercromáticos e pleomorfos⁵, presente em torno de 5% dos TW, o qual a paciente em questão apresentava, sendo um indicador desfavorável ao prognóstico.

Mesmo com a grande melhoria prognóstica das crianças com TW o tratamento ainda vem sendo motivo de muita discussão, pois ainda existem muitas divergências quanto ao melhor tratamento. As taxas de cura chegam até 90% com os regimes terapêuticos correntes⁶.

A cirurgia padrão é a nefrectomia radical transperitoneal⁷. É muito importante garantir a ressecção em bloco e evitar a contaminação do campo operatório, pois pode aumentar o risco de recorrência em até seis vezes.

O Tumor de Wilms em adulto corresponde a 1% de todos os nefroblastomas descritos na literatura. Apresenta-se com sintomas inespecíficos podendo fazer diagnóstico diferencial com outras patologias, indicando a importância de um exame físico minucioso e a necessidade de exames complementares. A terapia é sempre agressiva e baseada em cirurgia radical e quimioterapia.

Contudo, o diagnóstico precoce e tratamento adequado do Tumor de Wilms tem grande importância na atualidade, contribuindo para a diminuição da mortalidade desta doença.

REFERÊNCIAS

1 Cipriano M. Câncer Renal na Infância. In: Lopes AC, editor. Tratado de Clínica Médica. 1 ed. São Paulo: ROCA Ltda; 2006. P. 3073-5.

2 Schofield D, Cotran RS. Doenças da Lactância e Segunda Infância. In: Cotran RS, Kumar V, Collins T, editors. Robbins – Patologia Estrutural e Funcional, 6 ed 2000. p. 437-9.

3 Grovas A, Fremgem A, Rauck A, Ruymann FB, Hutchinson CL, Winchester DP, et AL. The National Cancer Data Base report on patterns of childhood cancers in the United States. Cancer. 1997 Dec 15; 80(12):2321-32.

4 Breslow N, Olshan A, Beckwith JB, Green DM. Epidemiology of Wilms tumor. Med Pediatr Oncol. 1993; 21(3): 172-81.

5 Ehrlich PF, Ritchey M, Hamilton TE, Haase GM, Ou S, Breslow N et al. Quality assessment for Wilms tumor: a report from the National Wilms' Tumor Study 5. J Ped Surg 2005; 40:208-213.

6 Ko EY, Ritchey ML, Current management of Wilms' tumor in children. Journal of Pediatric Urology. 2009;5(1):56-65.

7 Pritchard JK. Controversies and advances in the management of Wilms' tumor. Arch Dis Child 2002; 87: 241-244.