

MIXOMA ATRIAL EM PACIENTE JOVEM EVOLUINDO COM INSUFICIÊNCIA CARDÍACA E FIBRILAÇÃO ATRIAL: UM RELATO DE CASO

ATRIAL MIXOMA IN YOUNG PATIENT EVOLVING WITH CARDIAC INSUFFICIENCE AND ATRIAL FIBRILLATION: CASE REPORT

Samantha Lima dos Santos Carvalho,* Marlúcia do Nascimento Nobre,** Tatiane Lima Aguiar,*** Renata Jales Barreto,* Ciça Penedo,*
Tatiane de Oliveira Farias.*

Resumo

Tumores intracardíacos primários são condições raras. A grande maioria são benignos, sendo aproximadamente 50% mixomas. Os sintomas são atípicos e muito variáveis. De acordo com o tamanho e a localização dos tumores, os pacientes apresentam-se desde assintomáticos até cursando com quadro de congestão pulmonar, podendo apresentar morte súbita por fenômenos tromboembólicos. No presente relato, apresentamos caso de um paciente oligossintomático e com fibrilação atrial, submetido à propedêutica cardiológica, que evidenciou grande lesão intra-atrial esquerda, sendo, então, submetido à ressecção cirúrgica da mesma. O estudo anatomopatológico confirmou o diagnóstico de mixoma. O paciente teve boa resolução do quadro e permaneceu sob acompanhamento clínico ambulatorial.

Palavras-chave: Mixoma; Fibrilação atrial; Insuficiência cardíaca.

Abstract

Primary intracardiac tumors are rare conditions. In vast majority they are benign, and approximately 50% are myxomas. The symptoms are atypical and highly variable. According to the size and tumor location, the patients present from asymptomatic to evolving with a pulmonary congestion presentment, and may have sudden death from thromboembolic events. Case report of a patient with few symptoms and atrial fibrillation and after cardiologic propaedeutic, revealed a large left intra-atrial lesion that underwent surgical resection. Pathological examination confirmed the myxoma diagnosis. The patient had good resolution and remained under clinic ambulatory monitoring.

Keywords: Myxoma; Atrial fibrillation; Heart failure.

* Médica residente de Cardiologia do HUGV.

** Médica cardiologista preceptora da Residência em Cardiologia do Hospital Universitário Getúlio Vargas.

*** Médica do Hospital Universitário Francisca Mendes.

Introdução

Os tumores cardíacos primários são extremamente raros. Como um exemplo: em uma série de mais de 12.000 autópsias, apenas sete foram identificados, para uma incidência de menos do que 0,1%. Por comparação, o envolvimento metastático do coração é superior a 20 vezes mais comum e tem sido relatado em série autópsia em até uma em cinco pacientes morrendo de câncer.¹

Os tumores cardíacos podem ser sintomáticos ou um achado acidental durante a avaliação de problema aparentemente não relacionado.² Em pacientes sintomáticos, a massa pode ser detectada pelo ecocardiograma, ressonância magnética (MRI) e/ou tomografia computadorizada (TC). Como os sintomas podem imitar outras condições cardíacas, o desafio clínico é de considerar a possibilidade de um tumor cardíaco.

Os mixomas são os tumores mais comuns, correspondendo a 50% de todos os tumores cardíacos. Ocorrem mais comumente em mulheres, diagnosticados entre os 50 a 70 anos de idade, 90% no átrio esquerdo e 90% sendo únicos.³ Algumas vezes são de origem familiar, cerca de 10%, em cujos casos são observados em pacientes jovens e têm característica de transmissão autossômica dominante.

A célula que origina o mixoma não é conhecida. Macroscopicamente tem aparência irregular e ocasionalmente podem ser calcificados. Sua natureza peduncular determina sua grande mobilidade e possibilidade de obstrução valvar.^{4,5}

Os tumores originados no átrio esquerdo, cerca de 90%, tendem a crescer para dentro do lúmen atrial e causar sintomas obstruindo o fluxo sanguíneo ou resultando em regurgitação mitral. Mixomas, portanto, podem simular doença da válvula mitral e produzir insuficiência cardíaca e/ou pulmonar secundária hipertensão. Sinais e sintomas comumente observados incluem dispneia, ortopneia, paroxística dispneia noturna, edema pulmonar, tosse, hemoptise, edema e fadiga. Os sintomas podem piorar

em determinadas posições corporais, pelo movimento do tumor dentro do átrio. Ao exame físico, um som característico o “plop tumoral” pode ser ouvido no início da diástole.⁶

Além de interferir com a circulação, tumores atriais podem liberar fragmentos ou trombos na circulação sistêmica.

O presente relato de caso é de um paciente jovem, do sexo masculino, que iniciou quadro com sintomatologia de insuficiência cardíaca e fibrilação atrial. Submetido à investigação, teve diagnóstico ecocardiográfico de mixoma atrial.

Relato do caso

Paciente do sexo masculino, 34 anos, natural e procedente de Manaus/AM, apresentando quadro de insuficiência cardíaca de evolução havia três meses. Referia dispneia aos pequenos esforços, precordialgia atípica, palpitações, perda ponderal e apresentava edema de membros inferiores. Previamente hígido, sem história familiar concomitante, ex-tabagista. Apresentava ao exame físico ictus hiperdinâmico, aumento de VD e AE, sopro cardíaco sugestivo de insuficiência mitral e tricúspide e ritmo cardíaco de fibrilação atrial. O RX de tórax mostrava área cardíaca globalmente aumentada e sinais de hipertensão pulmonar. Iniciado esquema terapêutico para insuficiência cardíaca, evoluiu com melhora parcial do edema e dispneia, obtendo-se o controle da frequência cardíaca e iniciado anticoagulação terapêutica. O ecocardiograma evidenciou aumento das cavidades, com fração de ejeção de 48%, hipocinesia difusa e ritmo cardíaco irregular. Insuficiência mitral moderada e falha da coaptação dos folhetos e insuficiência tricúspide moderada, PSAP = 54 mmHg. No átrio esquerdo imagem arredondada, móvel, hiperecogênica com pêndulo aderido ao septo interatrial que se projetava até a válvula mitral, sem ultrapassá-la, de tamanho de 5,8 x 4,3 cm sugestivo de mixoma (Figuras 1, 2 e 3).

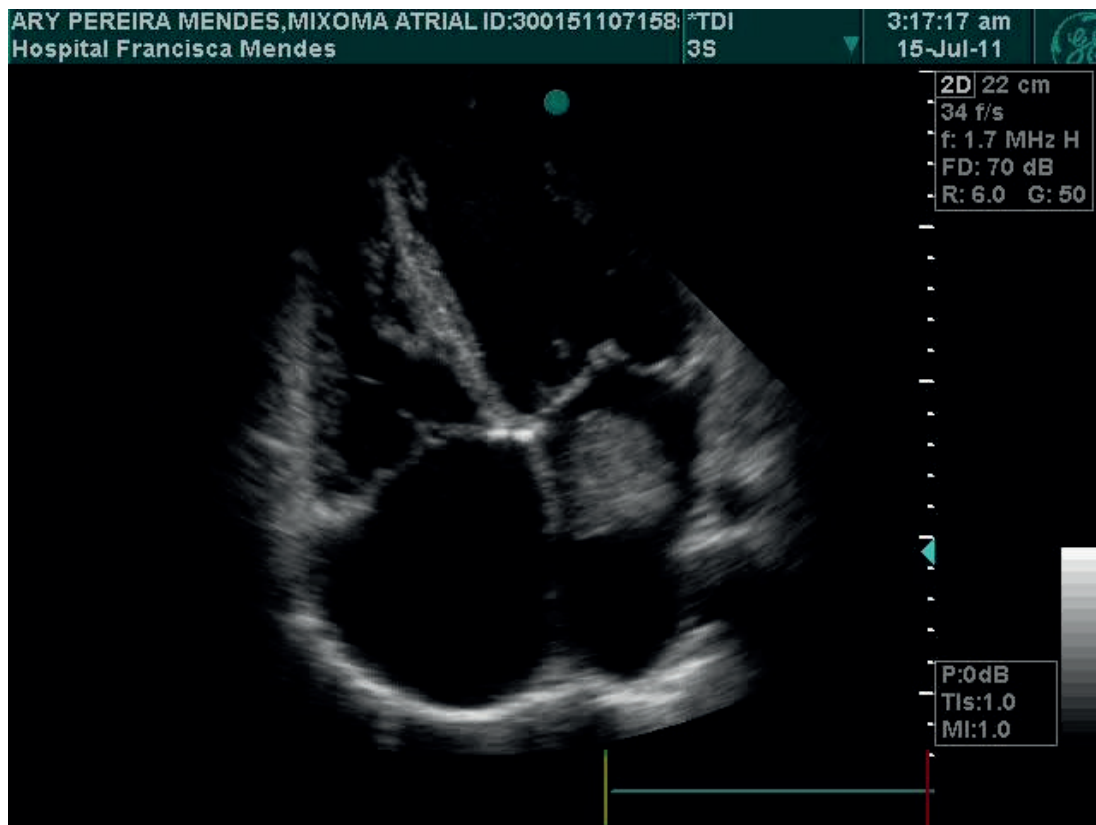


Figura 1: Imagem ecocardiográfica janela 4 câmaras evidenciando massa em átrio esquerdo aderida ao septo interatrial.

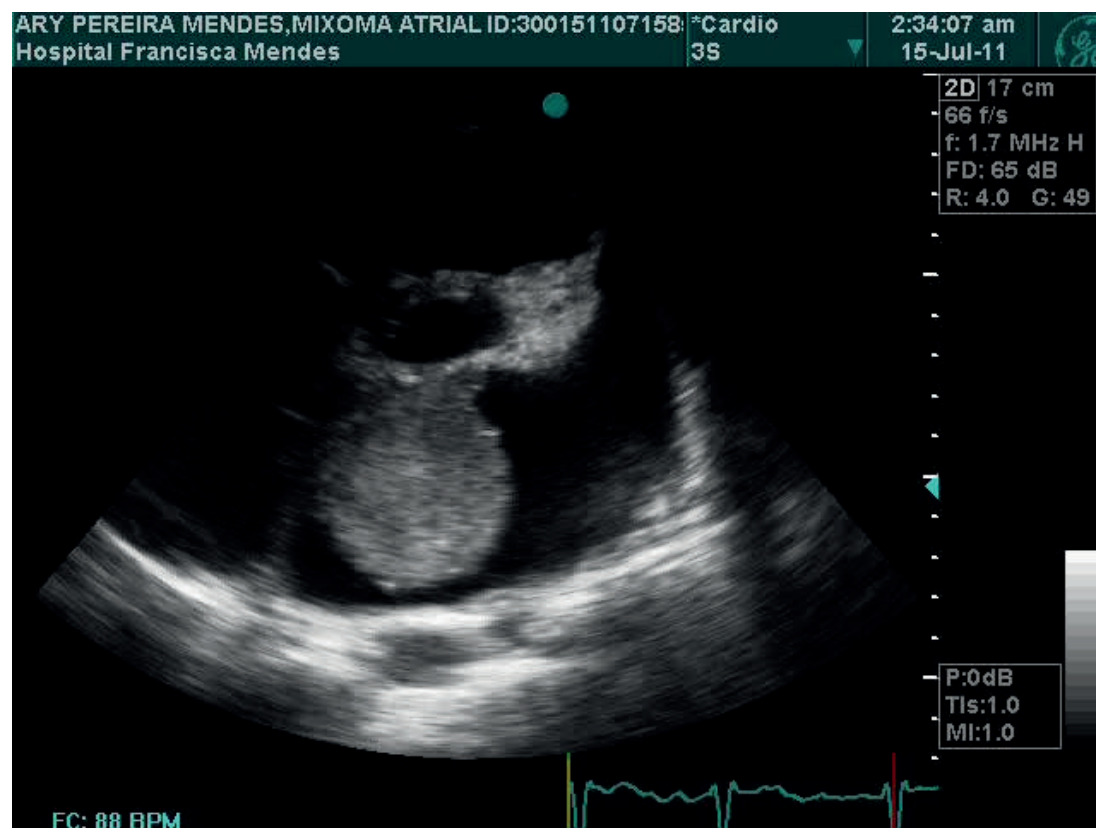


Figura 2: Imagem ecocardiográfica janela paraesternal evidenciando massa em átrio esquerdo

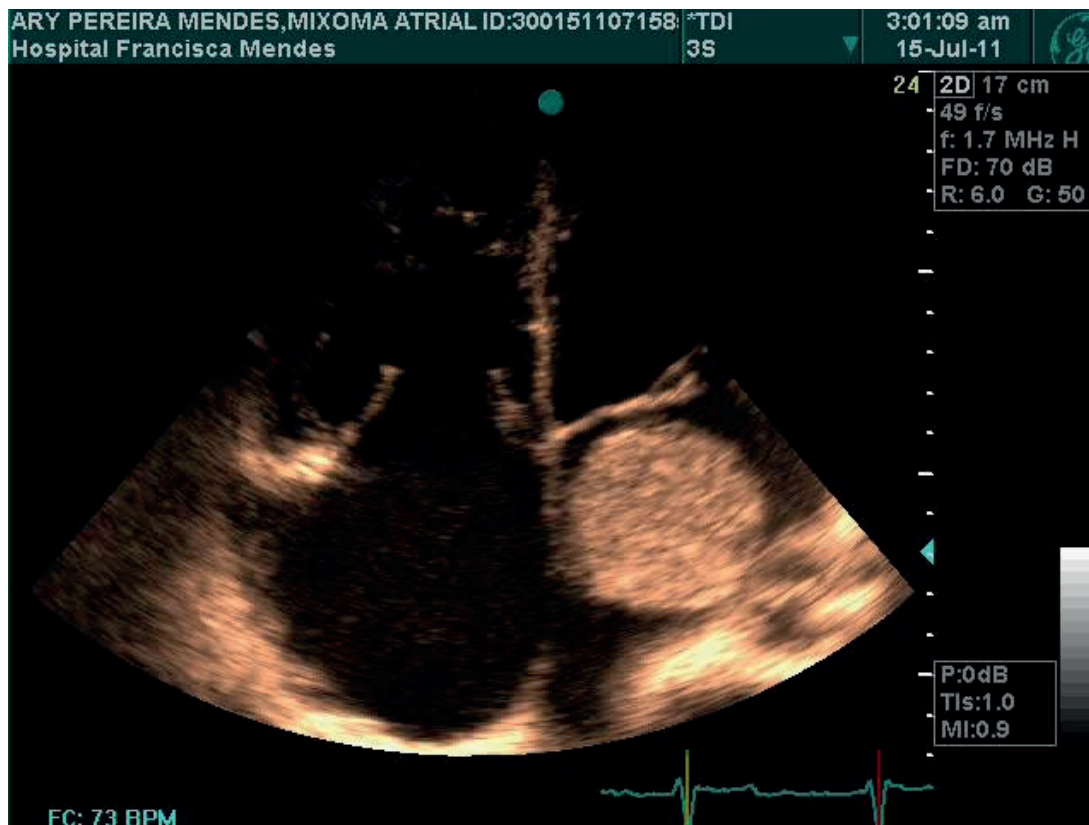


Figura 3: Imagem ecocardiográfica evidenciando massa em átrio esquerdo dificultando fechamento adequado da valva mitral.

Realizou-se o procedimento cirúrgico com auxílio de circulação extracorpórea, por meio de uma esternotomia mediana. A cardiectomia consistiu de uma incisão transversa do átrio esquerdo, ampliando-se a incisão por cerca de 2 cm rumo ao septo interatrial, visualizando um tumor grande em átrio esquerdo preenchendo quase toda a câmara cardíaca, com pedículo aderido ao septo. Realizou-se a exérese do tumor com retirada de sua base de implantação e sutura direta da parede atrial seguido de plastia mitral, com anel de Gregory 36, e anuloplastia tricúspide a D'vega. Evoluiu com derrame pericárdico leve no pós-operatório imediato. O diagnóstico anatomopatológico foi conclusivo com o diagnóstico de mixoma cardíaco. O paciente permaneceu assintomático, porém com fibrilação crônica em uso de anticoagulação e em acompanhamento ambulatorial desde então com resultados satisfatórios.

Discussão

Os mixomas são os tipos mais comuns de

neoplasia benigna cardíaca primária. Em nosso serviço, somente no período de dois anos, foram acompanhados três casos semelhantes, porém com apresentações clínicas diferentes. As lesões benignas mais comuns são em ordem de ocorrência: mixomas, lipomas, fibroelastomas e rabdomiomas. Histologicamente, os mixomas são compostos de células dispersas dentro de um estroma de mucopolissacáride, produzem o factor de crescimento endotelial vascular (VEGF), o qual provavelmente contribui para a indução da angiogênese e as fases iniciais de crescimento do tumor.^{7,8}

Macroscopicamente, os mixomas típicos são lesões pedunculadas, como foi evidenciado no caso acima, tem consistência gelatinosa e a superfície pode ser lisa, vilosa ou friável. Tumores variam em tamanho, de 1 a 15 cm de diâmetro e pesam entre 15 e 180 g.⁹ Aproximadamente 35% dos mixomas são friáveis e tendem a apresentar-se com êmbolos; essa foi a maior preocupação no caso apresentado por se tratar de paciente com fibrilação atrial, tornando maior o risco de tromboembolismo sistêmico. Tumores maiores

são mais propensos a ter uma superfície lisa e associação com sintomas cardiovasculares.

As manifestações cardiovasculares dependem da localização anatômica do tumor. Cerca de 90% dos mixomas originam no átrio esquerdo, como no caso descrito, inclusive com insuficiência mitral, e a maior parte do restante é encontrado no átrio direito.¹⁰ Em adição aos seus efeitos cardiovasculares, os pacientes com mixoma têm frequentemente sintomas constitucionais (por exemplo: perda de peso, febre) e alterações laboratoriais que sugerem a presença de uma doença do tecido conjuntivo.¹¹ Embora a etiologia desses sintomas não seja totalmente compreendida, a produção de várias citocinas e factores de crescimento pelo tumor podem contribuir para essas anormalidades clínicas e laboratoriais.¹² Apesar da maior frequência de mixomas em mulheres, os homens são os mais propensos a ter evidência de embolização.

Por conta da natureza das estruturas cardíacas envolvidas, mesmo esses tumores benignos podem causar significativa morbidade e mortalidade. As consequências do tumor dependem do seu tamanho, invasividade, friabilidade, taxa de crescimento e, mais importante, sua localização no coração.¹³ O tumor do paciente descrito estava aderido ao septo atrial, abaulando-se para o átrio esquerdo através da valva mitral, com importante comprometimento desta, o que significava risco adicional caso embolização ocorresse. Além do quadro da insuficiência cardíaca apresentada e arritmia, também possuía risco adicional para tamponamento cardíaco, angina, infarto do miocárdio e, durante o curso, morte.

O diagnóstico depende de alto grau de suspeição e é feito em estudos de imagem, sendo de grande importância sua diferenciação de vegetação valvar e trombo atrial.^{14,15} Nesse caso, como os sintomas eram constitucionais, havia uma arritmia na apresentação, o diagnóstico foi como um achado em estudo de imagem. Mixomas são geralmente heterogêneos, enquanto que trombos são homogêneos, o que ajuda na sua diferenciação ao exame de imagem, apesar de ambos poderem coexistir. Quando a massa é pequena e há alguma

dificuldade para diferenciação ecocardiográfica da massa, é recomendado um curto período de anticoagulação para melhor definição. Em alguns casos a Ressonância Magnética pode ajudar na elucidação.

O método de escolha para o tratamento é a ressecção cirúrgica por conta do risco de embolização ou complicações cardiovasculares, incluindo morte súbita.^{16,17} Deslocamento de fragmentos do tumor podem ocorrer durante a cirurgia, e há necessidade de redução da frequência cardíaca ao máximo possível. O paciente em questão apresentava fibrilação atrial no diagnóstico, e foi de suma importância pré-operatória o controle adequado da frequência cardíaca.

O resultados da ressecção cirúrgica geralmente são muito bons, como visto no paciente em tela, com a maioria das séries relatando uma taxa de mortalidade operatória inferior a 5%.¹⁸ A recuperação pós-operatória é geralmente rápida, no entanto arritmias atriais ou anomalias atrioventriculares da condução podem ocorrer ou manter-se no pós-operatório.

Os pacientes podem apresentar recorrência pós-operatória do mixoma pela ressecção incompleta ou reimplante de fragmentos liberados durante o procedimento ou surgimento de lesões adicionais durante a evolução, o que pode ocorrer em 2 a 5% dos casos nas formas esporádicas, 12% nas formas familiares e 22% nas formas complexas.^{19,20} Durante o período de acompanhamento do nosso paciente, no entanto, não houve a recorrência. É de extrema importância que o procedimento seja feito por mãos experientes e com boa inspeção das cavidades cardíacas em busca inclusive de possíveis focos tumorais adicionais.

A ecocardiografia anual é recomendada para seguimento de todos os pacientes, uma vez que as recorrências são geralmente assintomáticas.

Conclusão

O presente relato mostra o caso de paciente jovem com apresentação clínica não sugestiva e de difícil suspeição de mixoma atrial,

principalmente por evoluir com fibrilação atrial e insuficiência cardíaca.

Salienta-se o papel da ecocardiografia na elucidação do caso e a importância que a correção cirúrgica teve para a cura do paciente, sem os quais somente o tratamento clínico da insuficiência cardíaca e da arritmia não teriam sido suficientes.

Referências

1. Reynen K. Frequency of primary tumors of the heart. *Am J Cardiol* 1. 1996; 77: 107.
2. Selkane C, Amahzoune B, Chavanis N et. al. Changing management of cardiac myxoma based on a series of 40 cases with long-term follow-up. *Ann Thorac Surg*. 2003; 76: 1935.
3. Michael JP, Samuel VL, Frank OT. Primary Cardiac Tumours: Forty years experience with 71 patients. American Cancer Society. 1997; 1809-1815.
4. Pucci A, Gagliardotto P, Zanini C, Pansini S, di Summa M, Mollo F. Histopathologic and clinical characterization of cardiac myxoma: review of 53 cases from a single institution. *Am Heart J*. 2000; 140(1): 134-138.
5. Maisch B. Immunology of cardiac tumors. *Thorac Cardiovasc Surg*. 1990; 38 Suppl 2: 157.
6. Molina JE, Edwards JE, Waerd HB. Primary cardiac tumors: experience at the university of Minnesota. *Thorax Cardiovasc. Surg*. 1990; 38: 183-190.
7. Sakamoto H, Sakamaki T, Kanda T et. al. Vascular endothelial growth factor is an autocrine growth factor for cardiac myxoma cells. *Circ J*. 2004; 68: 488.
8. Pinede L, Duhaut P, Loire R. Clinical presentation of left atrial cardiac myxoma. A series of 112 consecutive cases. *Medicine (Baltimore)*. 2001; 80: 159.
9. Eibardissi AW, Dearani JA, Daly RC et. al. Analysis of benign ventricular tumors: long-term outcome after resection. *J Thorac Cardiovasc Surg*. 2008; 135: 1061.
10. Keeling IM, Oberwalder P, Anelli-Monti M et. al. Cardiac myxomas: 24 years of experience in 49 patients. *Eur J Cardiothorac Surg*. 2002; 22: 971.
11. Seino Y, Ikeda U, Shimada K. Increased expression of interleukin 6 mRNA in cardiac myxomas. *Br Heart J*. 1993; 69: 565.
12. Centofanti P, Di Rosa E, Deorsola L et. al. Primary cardiac tumors: early and late results of surgical treatment in 91 patients. *Ann Thorac Surg*. 1999; 68: 1236.
13. Lam KY, Dickens P, Chan AC. Tumors of the heart. A 20-years experience with a review of 12, 485 consecutive autopsies. *Arch. Pathol Lab Med*. 1993; 117: 1027-31.
14. Shapiro LM. Cardiac Tumours: diagnosis and management. *Heart*. 2001; 85: 218-222.
15. Markel ML, Waller BF, Armstrong WF. Cardiac myxoma: a review. *Medicine*. 1987; 66: 114-125.
16. Cina SJ, Smialek JE, Burke AP et. al. Primary cardiac tumors causing sudden death: a review of the literature. *Am J Forensic Med Pathol*. 1996; 17: 271.
17. Reynen K. Cardiac myxomas. *N England J Med*. 1995; 333(24): 1610-1617.
18. Bhan A, Mehrotra R, Choudhary SK et. al. Surgical experience with intracardiac myxomas: long-term follow-up. *Ann Thorac Surg*. 1998; 66: 810.
19. Jelic J, Milicić D, Alfirević I et. al. Cardiac myxoma: diagnostic approach, surgical treatment and follow-up. A twenty years experience. *J Cardiovasc Surg (Torino)*. 1996; 37: 113.
20. Hermans K, Jaarsma W, Plokker HWM, Cramer MJM, Morshuis WJ. Four Cardiac Myxomas Diagnosed Three times in one patient. *Eur J Echocardiography*. 2003; 4: 336-338.