

SÍNDROME DE ALPORT: RELATO DE CASO

Alport's Syndrome: case report

Bruno Correia Elamide*, Rosemary Alves de Almeida**, Manoel Ribeiro das Neves Júnior***, Priscila Rosal Honorato***, Monicely Rodrigues Sales***, Galileu Zacarias Caldas de Moraes****, Ricardo da Silva Sena***, Antônio Carlos Duarte Cardoso*****

* Interno do Curso de Medicina da Universidade Federal do Amazonas

** Acadêmica de Medicina da Universidade Federal do Amazonas

*** Residente de Nefrologia do Hospital Universitário Getúlio Vargas

**** Residente de Oftalmologia do Hospital Universitário Getúlio Vargas

***** Médico nefrologista e preceptor do Hospital Universitário Getúlio Vargas

RESUMO

Os autores descrevem um caso de paciente de 19 anos, sexo masculino, com história de uremia e evolução para nefropatia crônica bilateral, apresentando também baixa acuidade visual e hipoacusia. Com essa clínica, foi iniciada investigação para Síndrome de Alport por meio dos dez critérios para o diagnóstico, confirmando a doença. A Síndrome de Alport é uma desordem hereditária que consiste por comprometimento renal, associada à perda auditiva e defeitos oculares. É uma doença genética que causa alterações na estrutura do colágeno tipo IV. A doença evolui progressivamente com a idade, sendo em muitos casos já na adolescência encontrada perda visual e auditiva total e insuficiência renal crônica.

ABSTRACT

The authors describe a case of a male, 19 years, with a history of uremia and progression to bilateral chronic kidney disease, also presenting visual impairment and hearing loss. With this clinic, we began a research for Alport's syndrome through the 10 criteria for the diagnosis, confirming the disease. The Alport's syndrome is a hereditary disorder that consists of renal disorders associated with hearing loss and ocular defects. This lead to alterations in the structure of collagen type IV. The disease evolves gradually with age, and in many cases in adolescence, found total loss of vision and hearing and chronic renal failure.

Síndrome de Alport

Introdução

A Síndrome de Alport (SA) é uma desordem hereditária que consiste por comprometimento renal, que pode levar à nefropatia terminal, e extrarrenal, muitas vezes associada à perda auditiva e defeitos oculares.¹ Ocorre mais frequentemente em homens do que em mulheres. Existe em duas formas de herança da doença, sendo uma ligada ao X, em 85% dos casos, explicada por mutações no gene COL4A5, e outros casos relacionados à forma autossômica, podendo ser recessiva (em 10 a 14% dos casos) e dominante, que é rara.^{2,3}

As mutações presentes na SA produzem alterações na estrutura do colágeno tipo IV, resultando defeitos no enlaçamento e na montagem incorreta da molécula, sendo essa forma anômala degradada rapidamente.⁴

Com relação ao quadro clínico, a hematúria microscópica é uma das principais características e observada desde o nascimento ou nos primeiros meses de vida, podendo posteriormente ser acompanhada de proteinúria e, no decorrer da doença, desenvolver falência renal terminal.⁵ A perda auditiva neurossensorial é bilateral, simétrica e progressiva. Nas alterações oculares, podem-se encontrar manchas oculares, catarata, nistagmo e miopia, mas o lentecone anterior, encontrado em 10 a 30% dos casos, é considerado patognomônico da SA por muitos autores. A doença evolui progressivamente com a idade, sendo em muitos casos já na adolescência encontrada perda visual e auditiva total e insuficiência renal crônica.^{6,7}

Relato de caso

Jovem de 19 anos, sexo masculino, natural de Manacapuru/AM e procedente de

Manaus/AM. Iniciou, em janeiro de 2011, quadro de astenia, inapetência, febre não aferida, calafrios com predomínio no turno matutino, tosse com expectoração hialina, dor retroesternal e icterícia. Evoluiu com diminuição da diurese, sem alterações da coloração. Negou demais queixas pulmonares, urinárias e perda ponderal. Nos antecedentes pessoais relatou duas transfusões sanguíneas e varicela na infância. Na história familiar, irmão com IRC não especificada, transplantado em 2010. Desconhece outras doenças na família. Admitido no Serviço de Nefrologia do Hospital Universitário Getúlio Vargas/Ufam com Exame de Urina tipo I mostrando glicose 4+/4+, albumina 3+/4+, hemoglobina +/4+, 10 leucócitos por campo, bacteriúria acentuada, células epiteliais frequentes, cristais de urato amorfos e hemácias incontáveis. Exame de sangue mostrou ureia de 19.9, creatinina de 324 e CPK de 3479. Foi realizada ultrassonografia de rins, indicando nefropatia crônica bilateral. Iniciado terapia de substituição renal (hemodiálise). Durante a internação foi observado que paciente apresentava baixa acuidade visual e hipoacusia. Iniciou-se investigação para Síndrome de Alport. Solicitado parecer da Oftalmologia, que confirmou baixa acuidade visual e, à lâmpada de fenda, foi visualizado com sinal de reflexo em gota de óleo em olho esquerdo, confirmando a presença de lentecone anterior (Figura 1). Por meio da Otorrinolaringologia, foi realizada audiometria, que evidenciou perda auditiva neurossensorial severa em OD e moderada em OE. Com cinco critérios dos dez propostos para o diagnóstico de Síndrome de Alport, proposto por Pyrson em 1999 (Tabela 1), o paciente em questão fecha o diagnóstico. Evoluiu com melhora durante a internação. Otimizado tratamento medicamentoso e confeccionado fístula arteriovenosa para diálise. Solicitado outros exames para complementação diagnóstica, tanto para o paciente quanto para os irmãos.

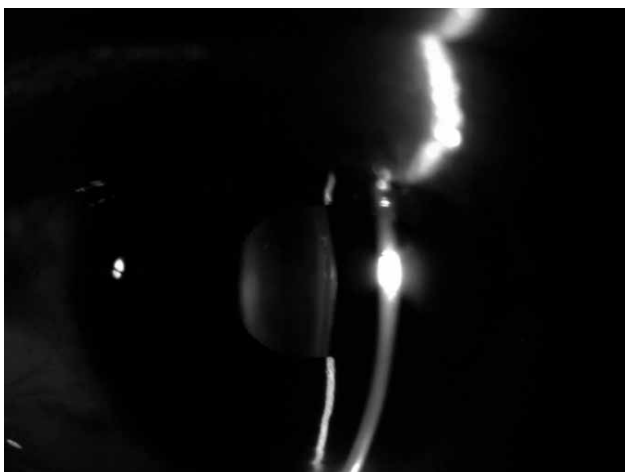


Figura 1: Biomicroscopia do paciente mostrando sinal da gota de óleo - lentecone anterior.

Diagnóstico Clínico da Síndrome de Alport

1. Antecedentes familiares de nefrite ou hematuria em familiar de primeiro grau;
2. Hematuria persistente sem evidência de outra nefropatia hereditária;
3. Surdez neurosensorial bilateral, ausente na infância e estabelecida antes dos 30 anos;
4. Mutação nos genes correspondentes (COL4A3, COL4A4, COL4A5);
5. Evidência imuno-histoquímica de falta do epítipo de Alport nas membranas basais glomerulares, epidérmicas ou ambas;
6. Mudanças ultraestruturais da MBG: adelgaçamento, espessamento ou laminação;
7. Lesões oculares: lentecone, catarata subcapsular posterior, distrofia polimórfica posterior;
8. Insuficiência renal crônica no paciente ou ao menos dois familiares;
9. Macrotrombocitopenia ou inclusões granulocíticas;
10. Leiomiomatose difusa do esôfago, genitais femininas ou ambos.

Tabela 1: Critérios diagnósticos para a Síndrome de Alport.

Discussão

A Síndrome de Alport foi descrita pela primeira vez por Alport em 1927, quando passou a relacionar quadros de nefropatia hereditária com hipoacusia. Sohar (1954) observou alterações visuais acompanhando a síndrome, mas apenas em 1959 Nieth descreveu o lentecone anterior como sendo

a alteração oftalmológica mais frequente. É caracterizada pela tríade clássica de nefrite crônica hereditária, disacusia neurosensorial progressiva e lentecone anterior.^{4,8}

No paciente descrito, as alterações apareceram mais tardiamente, com um período de evolução mais acelerado, progredindo rapidamente para insuficiência renal crônica e distúrbio auditivo e visual severos. As manifestações iniciais da nefrite hereditária podem ser desde a hematúria assintomática ou proteinúria, que se inicia geralmente na infância, chegando à adolescência com alterações significativas, podendo até ter já falência terminal. Apesar disso, também pode ser diagnosticada no adulto, apesar de ser infrequente. A perda auditiva ocorre comumente na infância, iniciando com a perda dos sons agudos, podendo progredir para a surdez total em 30 a 50% dos casos. Já as manifestações oculares parecem estar associadas à evolução da função renal.^{1,9,10}

É importante pesquisar a doença em parentes de portadores da doença, apesar de que o tipo de transmissão genética é ainda bastante controverso, mas a teoria mais aceita é a de transmissão por meio de um gene autossômico dominante ligado ao cromossomo X, de penetrância e expressão variáveis, levando à heterogenicidade genética. Esse defeito é que levaria a alterações bioquímicas na composição da membrana basal glomerular, cápsula do cristalino e algumas partes do ouvido interno.^{9,11}

Outra característica da doença é a presença de leiomiomatose, principalmente de esôfago, que pode ocasionar dor retroesternal ou em epigástrico, disfagia, vômitos pós-prandiais e leiomiomatose na árvore traqueobrônquica, que se manifesta com bronquite recorrente, dispneia e estridor.⁷

A biópsia renal ainda é considerada por muitos autores como imprescindível

ao diagnóstico da SA, mas as alterações histológicas à microscopia óptica são específicas apenas na fase terminal da insuficiência renal.¹²

Outros autores relatam alterações precoces altamente sugestivas à microscopia eletrônica, como mudança na espessura, contorno e densidade eletrônica da membrana glomerular, representadas por lamelação da lâmina densa da membrana glomerular basal, mas mesmo essas não são consideradas patognomônicas.¹²

A probabilidade de desenvolver insuficiência renal terminal antes dos 40 anos chega em 10 a 12% em mulheres heterozigóticas, em comparação com homens homozigóticos, com chance de 90%. Como tratamento, o transplante renal é o de melhor escolha para a SA. A vida de enxerto é similar a outras doenças. Vários estudos vêm sendo feitos para pesquisar eficácia de tratamentos para a AS, que traz expectativas para o futuro.^{13,14}

Referências

- Alves FRA, Ribeiro FAQ. Revisão sobre a perda auditiva na Síndrome de Alport, analisando os aspectos clínicos, genéticos e biomoleculares. *Rev Bras Otorrinolaringol.* Nov./dez. 2005, v. 71, n.º 6:813-9.
- Enrique TZC, Juan MA. Síndrome de Alport autosômico recesivo. A propósito de un caso. *Rev Med Hered.* 2008;19(1):25-8.
- Alves FRA, Ribeiro FAQ. Roteiro diagnóstico e de conduta frente à perda auditiva sensorineural genética. *Rev Bras Otorrinolaringol.* 2007;73(3):412-7.
- Alves FRA, Ribeiro FAQ. Dados clínicos e da audição em indivíduos com Síndrome de Alport. *Rev Bras Otorrinolaringol.* 2008;74(6):807-14.
- Medeiros-Domingo M *et al.* Síndrome de Alport. *Bol Med Hosp Infant Mex.* 2008;65:331-340.
- Viveiros CM, Pereira LD, Kirsztajn GM. Auditory Perception in Alport's Syndrome. *Rev Bras Otorrinolaringol.* 2006;72(6):811-16.
- Santiago-Cabán L, Cruz C, Izquierdo NJ. Cataract in a patient with the Alport syndrome and diffuse Leiomyomatosis. *Rev Bras Oftalmol.* 2008;67(6):309-12.
- Estripeaut DI, Ríos C. Síndrome de Alport. *Revista Del Hospital Del Niño Panamá.* 2003;9(1):68-72.
- Leal FAM, Gonçalves EA, Liarth JCS, Soares FM. Síndrome de Alport: estudo de uma família. *Arq Bras Oftalmol.* 2000;63(6):455-8.
- Silvestrim MC, Ferreira D, Cohen J. Síndrome de Alport: relato de um caso com recuperação total. *Arq Bras Oftalmol.* 2001;64:461-3.
- Feingold J *et al.* Genetic heterogeneity of Alport syndrome. *Kidney International,* vol. 27 (1985):672-677.
- Heidet L, Gubler MC. The Renal Lesions of Alport Syndrome. *J Am Soc Nephrol.* 2009;20:1.210-1.215.
- Gross O *et al.* Stem cell therapy for Alport syndrome: the hope beyond the hype. *Nephrol Dial Transplant.* 2009;24:731-734.
- LeBleu V *et al.* Stem Cell Therapies Benefit Alport Syndrome. *J Am Soc Nephrol.* 2009;20:2.359-2.370.