

EFEITOS DO MICROAGULHAMENTO COM PRINCÍPIOS ATIVOS PARA O TRATAMENTO DO MELASMA EM MULHERES: UMA REVISÃO INTEGRATIVA

Joyce Weidja Mendonça Parente¹, Yasmin Santos Felix², Dominique Babini Albuquerque
Cavalcanti³

1 Discente do Curso de Fisioterapia da Universidade Salgado de Oliveira

2 Discente do Curso de Fisioterapia do Centro Universitário Brasileiro

3 Fisioterapeuta, Especialista em Fisioterapia Hospitalar, Mestre em Educação, Doutora em Saúde da Criança e do Adolescente, Docente do Curso de Fisioterapia da Universidade Salgado de Oliveira

Autor correspondente:

Joyce Weidja Mendonça Parente

Rua Maria anunciada Pinheiro Dias, 562, Jardim Neópolis, Carpina/ PE,

CEP - 55819-735

Telefone: (81) 9 9825-2668

E-mail: joyceweidja@hotmail.com

RESUMO

O melasma é uma discromia adquirida e crônica, causada pelo aumento da atividade dos melanócitos e queratinócitos da pele. Diversos fatores podem desencadear o aparecimento do melasma, porém, o mais comum é a exposição excessiva ao sol, principalmente em mulheres ao longo dos anos reprodutivos. Devido à sua alta prevalência, o acometimento de áreas como a face, infringe grande impacto na qualidade de vida e social. Diante disto, a pesquisa tem como o objetivo revisar a literatura sobre os efeitos do microagulhamento associado a princípios ativos para o tratamento do melasma em mulheres. Tratando-se de uma revisão integrativa cujo levantamento bibliográfico foi realizado nos bancos de dados eletrônicos Pubmed, Medline e SiELO, incluindo artigos nos idiomas português e inglês, publicados entre 2016 e 2022. A revisão apresentou diferentes princípios ativos utilizados para o melasma facial, mostrando eficácia e satisfação no resultado, mostrando que o microagulhamento é uma técnica segura e eficaz no tratamento do melasma, aumentando a entrega transdérmica de ativos através da pele.

Palavras chaves: Fisioterapia; Hiperpigmentação; Melasma; Microagulhamento.

Effects of microneedling with active ingredients for the treatment of women's treatment: an integrative review

ABSTRACT

Melasma is an acquired and chronic dyschromia, caused by increased activity of skin melanocytes and keratinocytes. Several factors can trigger the appearance of melasma, however, the most common is excessive exposure to the sun, especially in women over the reproductive years. Due to its high prevalence, the involvement of areas such as the face has a great impact on quality of life and social life. In view of this, the research aims to review the literature on the effects of microneedling associated with active ingredients for the treatment of melasma in women. This is an integrative review whose bibliographic survey was carried out in the Pubmed, Medline and SiELO electronic databases, including articles in Portuguese and English, published between 2016 and 2022. The review presented different active principles used for facial melasma, showing effectiveness and satisfaction in the result, showing that microneedling is a safe and effective technique in the treatment of melasma, increasing the transdermal delivery of actives through the skin.

Keywords: Physiotherapy; Hyperpigmentation; Melasma; Microneedling.

INTRODUÇÃO

A pele é um órgão complexo formado por inúmeros tecidos (CÂMARA, 2009). Institui a conexão do corpo humano com o ambiente externo, exercendo funções bastantes significativas para a sobrevivência, como termorregulação, sensibilidade e proteção do indivíduo contra agressões exógenas (CÂMARA, 2009).

A camada mais superficial da pele é a epiderme, formada por um tecido epitelial que pode ser dividida em cinco camadas distintas, são elas: camada córnea, camada lúcida, camada granulosa, camada espinhosa e camada basal (MOTA; ROCHA; LANGELLA, 2019). Esta última constitui a porção mais profunda da epiderme, na qual localizam-se os melanócitos, células encarregadas pela formação da melanina, que atuam em conjunto para preservação da estabilidade cutânea e renovação celular (MOTA; ROCHA; LANGELLA, 2019).

A pigmentação da pele é influenciada por diversos fatores, em particular à acumulação de melanina formada pelas células que são produzidas pelos melanócitos. (NASCIMENTO; MONTEIRO, 2020). Uma das hiperpigmentações mais frequentes atualmente é o melasma, definido como a presença de aumento da concentração de melanina na epiderme e em macrófagos da derme (CASAGRANDE; CARLSSON; SARTORI, 2021). Deste modo, o melasma é caracterizado por um acréscimo no número de melanócitos, definido por máculas acastanhadas e de contornos irregulares (MIOT *et al.*, 2009).

Apesar de não existir uma causa definida, há possibilidade de acometer qualquer fototipo de pele em ambos os sexos, no entanto, são mais frequentes em mulheres com fototipos III e IV (CASAGRANDE; CARLSSON; SARTORI, 2021). Além disso, o melasma pode surgir por algumas razões, como: exposição à radiação ultravioleta (UV), distúrbios hormonais, anticoncepcionais, predisposição genética, gravidez, entre outras (CASAGRANDE; CARLSSON; SARTORI, 2021).

As regiões mais acometidas são as têmporas e fronte, sendo menos comum no nariz, mento e membros superiores (MIOT *et al.*, 2009). Pela vasta incidência, o melasma ocasiona um impacto significativo à imagem corporal, podendo influenciar negativamente na percepção da qualidade de vida dos indivíduos acometidos, causando agitação psicológica, representadas por sensações de sentimentos como vergonha, baixa autoestima e insatisfação (SCHUCH; ROSSETTO, 2021).

Dentre as opções de tratamento para mulheres com melasma, a fisioterapia dermatofuncional ganha destaque devido a contribuição para o clareamento das manchas através dos recursos terapêuticos aplicados (SILVEIRA; BORGES, 2021). Um dos recursos mais utilizados na atualidade é o microagulhamento. Composto por um rolo revestido por agulhas

finas cuja função é provocar pequenos furos na camada córnea, sem danificar a epiderme, a fim de induzir um processo inflamatório que conduzirá ao restabelecimento da pele, favorecendo a estimulação de elastina e colágeno (NASCIMENTO; MONTEIRO, 2020).

Os princípios ativos disponíveis nos dermocosméticos possuem mecanismos de ação distintos, no entanto, os despigmentares promovem a inibição da ação da enzima tirosinase, que inibe o processo de melanogênese e assim, promovendo o clareamento da região afetada. (TEDESCO; ADRIANO; SILVA, 2007).

A elevada incidência do melasma entre as mulheres e os impactos da disfunção relacionados a percepção da qualidade de vida, justificam a importância da realização de estudos que objetivam investigar a eficácia da aplicação de técnicas terapêuticas no tratamento da doença, como é o caso da presente pesquisa, cuja pergunta norteadora foi: qual a eficácia do microagulhamento associado a princípios ativos no tratamento do melasma em mulheres?

Diante do exposto, o objetivo geral desse estudo foi revisar a literatura nacional e internacional sobre a eficácia do uso do microagulhamento associado a princípios ativos no tratamento do melasma em mulheres. Para tal, os objetivos específicos elencados foram: traçar o perfil sócio demográfico e clínico da população estudada, identificar as variáveis tratadas através da aplicação do microagulhamento e compreender os mecanismos de ação associados e protocolos utilizados.

MÉTODOS

Estratégia de busca e fonte de dados

O presente estudo refere-se a uma revisão integrativa de maneira coerente aos efeitos do microagulhamento com princípios ativos para o tratamento do melasma. A pesquisa foi realizada por meio de buscas com a utilização dos seguintes descritores, Fisioterapia (*Physiotherapy*), Hiperpigmentação (*Hyperpigmentation*), Melasma (*Melasma*) e Microagulhamento (*Microneedling*). Utilizando as estratégias de buscas com os operadores booleanos “AND e OR”. O estudo teve como bases de dados: Medline, PubMed e SiELO. Durante o período de setembro de 2021 a março de 2022, foram realizadas as buscas dos artigos na língua portuguesa e inglesa, publicadas entre 2016 e 2022.

Tabela 1 – Descritores de busca

Palavra – chave	MeSH	DeCS
Melasma	Melanose	Melanose
Microagulhamento	Dry Needling	Dry Needling
Hiperpigmentação	Hyperpigmentation	Hyperpigmentation

Fonte: Pesquisador (2022).

Cr terios de elegibilidade

Foram inclu dos artigos completos dispon veis nas bases eletr nicas, estudos experimentais ou quase experimentais com conson ncia com o assunto referido, destacando os artigos que demonstram metodologia para a an lise proposta do tema. Foram exclu dos os estudos que os textos completos n o estiveram dispon veis e cujo tema n o se encaixou na estrat gia proposta, resumos expandidos, monografias, teses e revis es bibliogr ficas.

Os artigos foram eleitos preliminarmente a partir da identifica o do t tulo e resumo do estudo. Sendo assim, aqueles que se enquadraram nos cr terios de inclus o, foram lidos na integra e adicionados aos estudos. As buscas foram realizadas duas vezes pela pesquisadora para a confiabilidade dos resultados. Os cr terios de elegibilidade respeitar o a estrat gia PICOS adotada para o estudo (Quadro 1).

Quadro 1- Estrat gia PICOS.

P(opulation)	Mulheres com melasma
I(ntervention)	Microagulhamento
C(ontrol)	Microagulhamento com princ�pios ativos
O(utcomes)	Despigment�o, aumento da produ�o de col�geno e elastina
S(tudy)	Experimentais/Quase experimentais

Fonte: Pesquisador (2022)

RESULTADOS

Inicialmente, foram identificados 98 artigos através busca eletrônica de dados. Destes, após a seleção e aplicação dos critérios de elegibilidade, 8 artigos foram selecionados para serem analisados nesta revisão (figura 1).

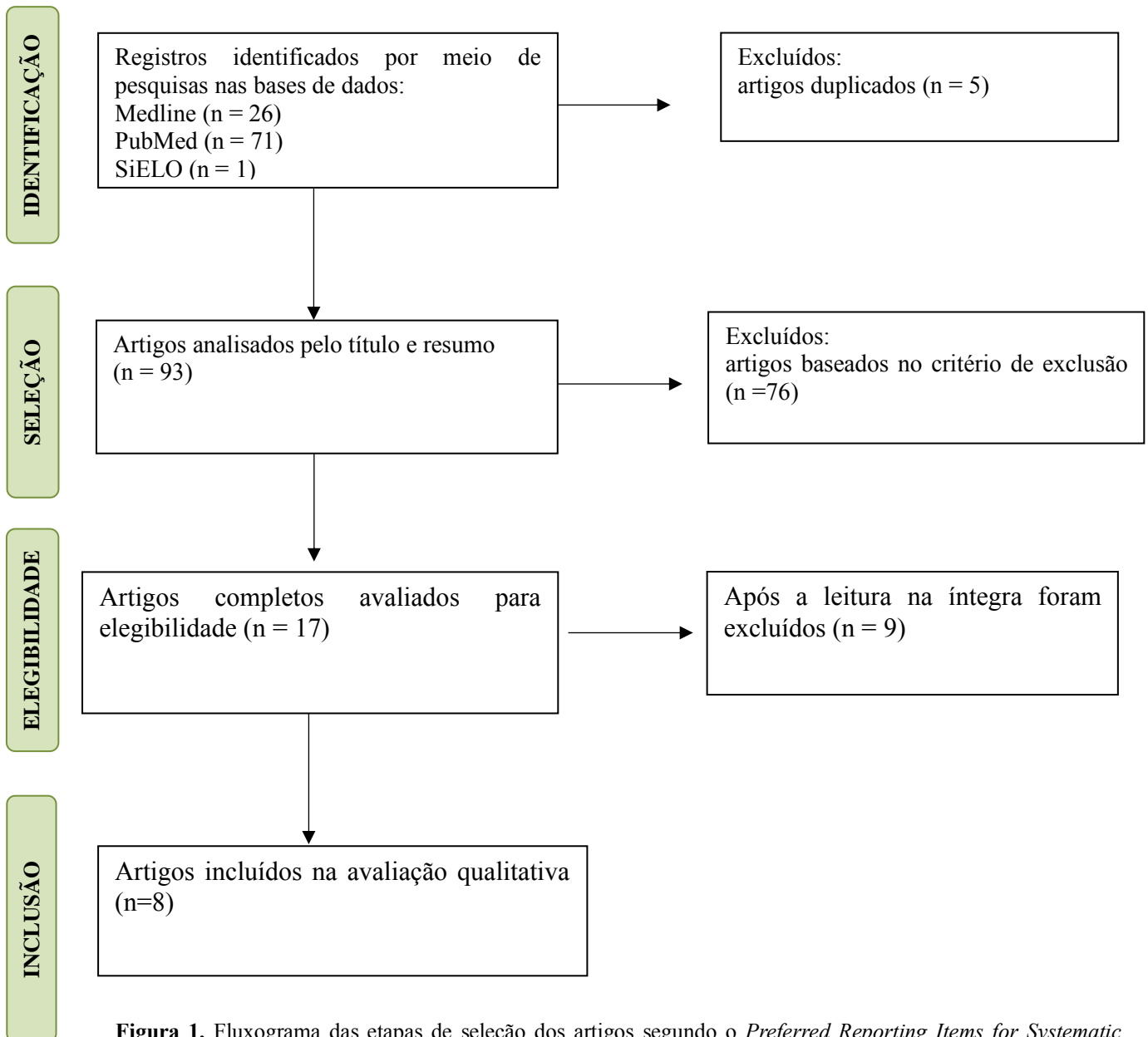


Figura 1. Fluxograma das etapas de seleção dos artigos segundo o *Preferred Reporting Items for Systematic Reviews and Meta-Analyses* (PRISMA).

Tabela 1. Descrição dos estudos incluídos abordando os efeitos do microagulhamento com princípios ativos para o tratamento do melasma em mulheres.

Autor/ Ano	Tipo de estudo	Amostra	Protocolo/ Intervenção	Resultados
---------------	----------------	---------	---------------------------	------------

EBRAHIN <i>et al</i> , 2020	Estudo comparativo	Cinquenta e seis pacientes do sexo feminino	Nesta pesquisa, o lado direito da face foi submetido a aplicação do ácido tranexâmico (TXA) com microagulhamento enquanto o lado esquerdo da face recebeu injeção intradérmica de TXA	A porcentagem de alteração foi de 74,8% no lado injetado e 73,6% com o uso do microagulhamento. Não houve diferença estatisticamente significativa entre os dois lados. No entanto, a satisfação do paciente foi maior no lado do microagulhamento do que no lado injetado
LIMA <i>et al</i> , 2017	Estudo Piloto	Seis mulheres de 34 a 46 anos	Foram submetidas a duas sessões de micragulhamento (1,5mm) a cada 30 dias e no dia seguinte aplicação Tri-Luma, Galderma combinado com filtro solar (FPS) 70+	Após as sessões de microagulhamento em conjunto com a aplicação de Tri-Luma e Galderma a melhora do melasma foi percebida em todas as pacientes
MEYMANDI <i>et al</i> , 2020	Ensaio clínico randomizado	Sessenta pacientes do sexo feminino com idade de 18 a 50 anos	As pacientes foram divididas em dois grupos: Grupo A (microagulhamento + ácido tranexâmico (TXA) 4% tópica mensalmente, B (hidroquinona (HQ) tópica 4% todas as noites)	A combinação do microagulhamento mais TXA 4% não diferiu de HQ 4% no tratamento do melasma. A hiperpigmentação pós-inflamatória foi observada em maior intensidade no grupo B, do que no grupo A
THAHOUN <i>et al</i> , 2021	Um estudo comparativo	Trinta pacientes do sexo feminino, com idade entre 20 e 40 anos	As pacientes foram submetidas ao microagulhamento, logo em seguida, aplicação de 1,5ml de solução de Vit C 20% no lado esquerdo da face e 1,5 ml de solução TXA no lado direito	A taxa de redução do componente epidérmico de melasma foi 2,8% com ácido ascórbico comparado a 5,3% com TXA. Avaliação do score mostraram alta diferença estatisticamente significativa
ISMAIL <i>et al</i> , 2019	Um ensaio clínico prospectivo	Trinta pacientes do sexo feminino, com idade entre 20 e 40 anos	Foi utilizado o microagulhamento, após o procedimento, foi aplicado L-ascórbico puro (Vit C) a 20% aplicado sobre todas as áreas afetadas	Foi concluído que o microagulhamento com a vitamina C tópica é uma opção de tratamento eficaz para o melasma, particularmente para fototipos I e III
BERGMANN <i>et al</i> , 2020	Ensaio clínico randomizado cego	Quarenta e duas pacientes do sexo feminino, com idade entre 18 a 50 anos	Foram divididos em dois grupos: Grupo A (microagulhamento com ácido retinóico a 5%), grupo B (tratamento apenas com ácido retinóico a 5%)	O uso do microagulhamento com ácido retinóico a 5%, houve diferença mais significativa entre os fototipos de pele II e III. Concluiu-se que ambos os tratamentos mostraram eficácia no tratamento do melasma
CHEN <i>et al</i> , 2020	Estudo comparativo	Sessenta e quatro	Foram divididos quatro grupos: Grupo M (2 sessões	Os grupos MT e T apresentaram melhora precoce,

		pacientes do sexo feminino	de microagulhamento (1,5 mm) e recebeu placebo por via oral, duas vezes ao dia, por 60 dias); Grupo T (TXA oral, de 250 mg, duas vezes ao dia por 60 dias); Grupo MT (TXA oral e 2 sessões de microagulhamento); Grupo CT (ingeriu placebo por 60 dias)	superior ao grupo CT (P \ 0,03). Os grupos M, T e MT tiveram melhor desempenho do que o grupo CT (P \.05). Não houve predominância no grupo MT em comparação com os grupos M e T. Além disso, não houve diferença entre os grupos M e MT (P ¼ 0,47)
MEKAWY <i>et al.</i> , 2020	Estudo prospectivo unicêntrico, randomizado, de face dividida, comparativo	Trinta pacientes do sexo feminino com idade entre 29 e 56 anos	Foram divididas as faces, um lado microagulhamento e outro lado laser de CO2 ablativo fracionado e logo em seguida os dois lados receberam solução de ácido tranexâmico aplicados sobre a face	Ao final do estudo, tanto o tratamento com microagulhamento quanto o lado tratado com laser de CO2 mostraram uma redução significativa no escore mMASI. No lado tratado com microagulhamento, a média ± SD de linha de base mMASI caiu de 3,43 ± 1,84 para 1,59 ± 1,51 (redução média de 57,73%, P < 0,001) enquanto no laser de CO2 fracionado, a média ± SD basal mMASI caiu de 3,51 ± 1,84 para 1,78 ± 1,51 (redução média 55,82%, P < 0,001)

DISCUSSÃO

O microagulhamento é uma técnica minimamente invasiva que utiliza agulhas finas para criar micro lesões na pele, possibilitando o tratamento do Melasma (MEKAWY *et al.*, 2020). Os mecanismos incluem: estimular a proliferação de fibroblastos e aumentar a formação de colágeno, impedindo a ativação de melanócitos epidérmicos a estímulos melanogênicos dérmicos. Além disso, há um espessamento epidérmico induzido pelo microagulhamento, que pode melhorar a entrega de substâncias aplicadas topicamente (MEKAWY *et al.*, 2020).

Um dos princípios ativos mais utilizados para o tratamento do melasma é o ácido tranexâmico (TXA), um inibidor que impede a síntese de melanina atuando na atividade da plasmina induzida por raios ultravioletas nos queratinócitos (EBRAHIN *et al.*, 2020). Em uma pesquisa comparativa sobre eficácia da utilização de ácido tranexâmico (TXA) e do

microagulhamento aplicados em cada lado da face, Hebraim et al (2020), verificaram que não houve diferença estatística significativa com relação ao índice de gravidade da área do melasma (mMASI), com pontuação de 74,8% do lado injetado e 73,6% do lado do microagulhamento. Concluiu-se que o ácido tranexâmico pode ser uma terapia segura e eficaz para o tratamento do melasma. Apesar de não ter encontrado diferenças significativas entre os dois lados tratados, na aplicação do microagulhamento houve maior satisfação do paciente em comparação ao lado da injeção intradérmica (HEBRAIM *et al.*, 2020). Além disso, a hidroquinona também tem se mostrado eficaz no tratamento do melasma, inibindo a enzima tirosinase e prevenindo a conversão da tirosina em dopamina e subsequentemente a melanina (HEBRAIM *et al.*, 2020).

Corroborando com esse achado, Meymandi et al (2020), realizaram um estudo randomizado com sessenta pacientes, divididos dois grupos: grupo A (microagulhamento + TXA tópica, mensalmente) e grupo B (hidroquinona tópica 4% todas as noites). A eficácia do microagulhamento mais TXA não diferiu da 4% HQ no tratamento do Melasma (MEYMANDI *et al.*, 2020). Não houve diferença entre dois grupos quanto às características clínicas. Entretanto, a satisfação do paciente foi significativamente maior no grupo A (MEYMANDI *et al.*, 2020). Em vista disso, o TXA é o único ativo clareador que afeta simultaneamente diferentes mecanismos da melanogênese, podendo reduzir a hiperpigmentação pós-inflamatória pela diminuição da proteína relacionada à tirosinase (MEYMANDI *et al.*, 2020).

No ensaio piloto de Lima et al (2017), que avaliou seis mulheres com melasma facial que foram submetidas a duas sessões de micragulhamento (1,5mm) a cada 30 dias e no dia subsequente utilizaram Tri-Luma, Galderma combinado com filtro solar (FPS) 70+, foi observado que todos os casos apresentaram espessamento do epitélio, diminuição da pigmentação da melanina epitelial e aumento do colágeno da derme ($p = 0,03$). Houve evidências após o tratamento de restauração da membrana basal que foi danificada pelo Melasma (LIMA *et al.*, 2017). Concluiu-se que à medida que os fatores externos estimulam a elastose solar e fragmentação do colágeno, o microagulhamento pode restaurar os danos na derme e na membrana basal em pacientes com Melasma (LIMA *et al.*, 2017). Esses resultados reforçam aqueles citados anteriormente sobre a eficácia do microagulhamento no tratamento do Melasma (LIMA *et al.*, 2017). Além disso, há um aumento na entrega transepidérmica do fármaco, por pelo menos, 72 horas após o procedimento (LIMA *et al.*, 2017).

Mekawy et al (2020), realizaram pesquisa com 30 mulheres sobre o uso do microagulhamento versus laser de dióxido de carbono fracionado para entrega de ácido tranexâmico. Um lado da face foi submetido ao microagulhamento e o outro lado ao laser de CO2 fracionado seguido de aplicação tópica de solução de TXA 4 mg/MI (MEKAWY *et al.*,

2020). Esse método foi realizado com um total de 6 sessões administradas quinzenalmente em cada paciente (MEKAWY *et al.*, 2020). A tecnologia de laser de CO2 fracionado cria zonas de ablação denominadas zonas microtérmicas (MTZs) (MEKAWY *et al.*, 2020). Sua eficácia no tratamento de melasma pode estar relacionado à diminuição de melanina através das MTZs e a redistribuição da melanina entre áreas não tratadas e tratadas áreas da pele, diminuindo a aparência hiper pigmentada (MEKAWY *et al.*, 2020). No presente estudo, o uso de microagulhamento para a permeação do TXA resultou em melhora significativa do melasma com média e desvio padrão \pm SD mMASI caiu de $3,43 \pm 1,84$ para $1,59 \pm 1,51$ (redução média 57,73% $P < 0,001$), 26 pacientes (86,66%) categorizaram sua melhora como regular a bom, e apenas três pacientes (10%) sofriram de pós-inflamação (MEKAWY *et al.*, 2020).

O uso de CO2 fracionado laser para o uso de TXA resultou em melhora significativa com média e desvio padrão \pm SD mMASI caiu de $3,51 \pm 1,84$ a $1,78 \pm 1,51$ (redução média 55,82%, $P < 0,001$) 24 pacientes (80%) classificaram sua melhora como regular a boa, e nenhum dos pacientes (0%) sofriram com hiperpigmentação pós-inflamatória (MEKAWY *et al.*, 2020). A justificativa está associada aos parâmetros usados apenas para a administração do TXA: baixa potência (8-10 W), amplo espaçamento (1000 μ m) um tempo de permanência relativamente curto (400 μ s) e pilha 1 (MEKAWY *et al.*, 2020). Esses parâmetros são relativamente menores do que aqueles usados quando o laser de CO2 fracionado é usado sozinho para o tratamento de Melasma (MEKAWY *et al.*, 2020). Deste modo, tanto o microagulhamento quanto o laser de CO2 fracionado são métodos seguros e eficazes para a aplicação de TXA no tratamento de lesões faciais causados pelo melasma (MEKAWY *et al.*, 2020).

Thahoun *et al* (2021), publicaram um artigo sobre a avaliação dermatoscópica do ácido tranexâmico versus vitamina C com microagulhamento no tratamento do melasma, no qual trinta mulheres foram submetidas ao microagulhamento com microagulhas de 1,5 mm de comprimento nas bochechas abaixo do arco zigomático e 0,5mm nas áreas periorbitais. Em seguida, aplicou-se 1,5 ml de solução de Vitamina C 20% no lado esquerdo da face e 1,5 ml de solução de TXA no lado direito (THAHOUN *et al.*, 2021). A avaliação dermatoscópica do lado direito da face na semana 16 evidenciou uma redução estaticamente significativa no número de pacientes com rede marrom pseudoreticular ($p \frac{1}{4} 0,028$), escuro grânulos finos ($p < 0,001$), pigmentação homogênea ($p \frac{1}{4} 0,005$), telangiectasia ($p \frac{1}{4} 0,002$) e nenhuma área poupada ($p \frac{1}{4} 0,002$) em comparação com semana 0 (THAHOUN *et al.*, 2021).

No lado esquerdo na semana 16 apresentou uma diminuição significativa no número de rede marrom pseudoreticular ($p \frac{1}{4} 0,015$) escura grânulos finos ($< 0,001$) e sem áreas poupadas ($p \frac{1}{4} 0,005$) em relação à semana 0 (THAHOUN *et al.*, 2021). Com isso, percebeu-se que tanto

o TXA tópico quanto a vitamina C tópica com microagulhamento são bons meios terapêuticos para o tratamento do Melasma (THAHOUN *et al.*, 2021). Porém, o TXA supera a vitamina C no direcionamento da pigmentação epidérmica e do componente vascular do melasma (THAHOUN *et al.*, 2021).

Para Ismail *et al* (2019), em estudo sobre os efeitos do microagulhamento associado a vitamina C, as pacientes foram submetidas ao microagulhamento com micro agulhas de 1,5mm. Posteriormente, aplicação de L- ascórbico puro a 20% sobre as áreas afetadas, repetindo o processo duas vezes por semana durante três meses. Foi observada melhora da textura e brilho da pele após a sessão do microagulhamento com vitamina C, além disso, a melhora significativa das cicatrizes de acne foi observada em um paciente, apontado efeitos desse tratamento na síntese de colágeno dérmico (ISMAIL *et al.*, 2019). Pode-se concluir que o microagulhamento com vitamina C tópica é uma opção de tratamento efetivo para o melasma epidérmico particularmente em fototipos de pele de Fitzpatrick I-III (ISMAIL *et al.*, 2019). Colacionando o estudo de Thahoun *et al* (2021), o estudo mostrou eficácia do TXA em peles de fototipos IV, devido ao direcionamento da pigmentação, não mostrando a eficácia da vitamina C em peles mais escuras, nesse estudo, o uso de vitamina C apresentou maior eficácia em peles de fototipos III, comprovando a eficácia no uso da vitamina C em peles mais claras, devido ao seu mecanismo de ação.

Em uma pesquisa realizada por Bergmann *et al* (2020), com 42 mulheres por 2 meses, divididas em de grupos A (microagulhamento e ácido retinóico) e B (ácido retinóico 5% tópico), os autores observaram que houve diminuição do melasma em ambos os grupos, porém foi verificado aumento do estresse oxidativo celular através do Carbonil nos 30 dias. Os autores destacaram que o microagulhamento não foi tão eficaz com o ácido retinóico por reduzir a defesa do antioxidante (BERGMANN *et al.*, 2020). Por esse motivo, o uso do ácido retinóico, em comparação aos estudos já citados, mostra uma eficácia maior sem o uso do microagulhamento (BERGMANN *et al.*, 2020). Diversos mecanismos de ação estão relacionados ao ácido retinóico, entre eles estão a dispersão dos grânulos do pigmento nos queratinócitos, interferência na transferência dos melanossomos e aceleração da renovação celular epidérmica, estimulando a perda do pigmento (BERGMANN *et al.*, 2020).

No estudo comparativo randomizado de Chen *et al* (2020), foram estudadas 64 mulheres divididas em grupos, grupo M foi submetido a 2 sessões de microagulhamento superficial com microagulhas de (1,5mm) e receberam placebo por via oral duas vezes ao dia por 60 dias. Grupo T recebeu TXA oral, capsulas de 250mg duas vezes ao dia, grupo MT recebeu TXA oral e 2 sessões de microagulhamento e o grupo CT não recebeu microagulhamento e tomou placebo

por 60 dias. Todas as pacientes fizeram o uso de Tri-Luma e Galderma. Não houve diferença entre os grupos em relação aos dados demográficos da linha de base, mMASI (CHEN *et al.*, 2020). A análise revelou uma diminuição precoce do melasma no grupo MT, mas evidenciou a predominância dos grupos T, M e MT sobre o grupo CT.

Os efeitos adversos entre aqueles que tomaram TXA oral foram náusea, dor abdominal, perda de cabelo e visão turva. Foi concluído que ambos TXA e microagulhamento contribuem para uma resposta clínica precoce, entretanto o microagulhamento proporciona remissão sustentada (CHEN *et al.*, 2020). O TXA e o microagulhamento atuam em diferentes vias que levam à melhora do melasma. Ambos contribuem para uma resposta clínica precoce, enquanto o microagulhamento proporciona remissão sustentada em relação à terapia padrão (CHEN *et al.*, 2020).

CONCLUSÃO

O melasma é uma doença pigmentar da pele que impacta negativamente na percepção da qualidade de vida da mulher. Os achados dos estudos revisados na presente pesquisa apontam para a eficácia do microagulhamento no tratamento do melasma facial para a diminuição da hiperpigmentação causada pela alteração da pigmentação cutânea e aumento da permeação dos ativos, possibilitando atingir as camadas mais profundas da epiderme, trazendo uma melhora na aparência do melasma.

Nos estudos citados nessa pesquisa, pacientes que apresentaram recorrência foram aqueles que referiam trabalhar expostos ao sol, desfavorecendo a remissão do melasma a longo prazo. Alguns pacientes sofriam de doenças sistêmicas e doenças da tireoide, possuindo uma relação direta e significativa entre o melasma, uma vez que, podem estimular a unidade epidérmica-melanina. Portanto, vale ressaltar que mais estudos são necessários para entender adequadamente a relação entre os distúrbios da tireoide e seus papéis no tratamento do melasma.

Outros estudos com maior duração são propostos para descobrir os benefícios a longo prazo do TXA nesta doença recorrente. Dessa maneira, cabe ao fisioterapeuta conforme o processo avaliativo, realizar um plano de tratamento adequado, analisando o protocolo mais seguro com resultados satisfatórios.

REFERÊNCIAS

- BERGMANN, C. L. et al. The use of retinoic acid in association with microneedling in the treatment of epidermal melasma: efficacy and oxidative stress parameters. **Arch Dermatol Res Art**, v. 31, p. 695 – 704, 2020.
- CÂMARA, V. L. Anatomia e Fisiologia da Pele. 2009.
- CASAGRANDE, D.; CARLSSON, S.; SARTONI, A. Microagulhamento associado a ativos despigmentantes no tratamento do melasma: uma revisão bibliográfica. **Con Inter Saúde**, 2021.
- CHEN, J. Y. et al. Efficacy and safety of microneedling and oral tranexamic acid in the treatment of melasma facial in women: a randomized clinical trial, evaluator-blind. **J AM acad Dermatol**, v. 46, p. 102 – 107, 2020.
- EBRAHIM, H. M. et al. Tranexamic Acid for Melasma Treatment: A SplitFace Study. **Dermatol Surg**, v. 83, n. 4, p. 1176 – 1178, 2020.
- ISMAIL, E. S. et al. Efficacy of microneedling with topical vitamin C in the treatment of melasma. **J Cosmet Dermatol**, v. 18, p. 1 – 6, 2019.
- LIMA, E. V. et al. Assessment of the effects of skin microneedling as adjuvant therapy for facial melasma: a pilot study. **BMC Dermatology**, v. 17, p. 2 – 6, 2017.
- MEKAWY, K. M. et al. Microneedling versus carbon dioxide laser fractionated for delivery of tranexamic acid in the treatment of melasma: a split face study, **J Cosmet Dermatol**, v. 20, p. 460 – 465, 2020.
- MEYMANDI, S. S. et al. Efficacy of microneedling plus topical 4% tranexamic acid solution vs 4% hydroquinone in the treatment of melasma: A single-blind randomized clinical trial. **J Cosmet Dermatol**, v. 9, p. 2906 – 2911, 2020.
- MIOT, L. D. et al. Fisiopatologia do melasma. **An Bras Dermatol**. v. 6, p. 623 – 635, 2009.
- MOTA, L.; ROCHA, L.; LANGELLA L. A permeação de fator de crescimento de terceira geração e princípios ativos clareadores através do microagulhamento “drug delivery” no tratamento do Melasma. Estudo de caso. 2019.
- NASCIMENTO, I.; MONTEIRO, E. Tratamento para Melasma com uso de microagulhamento em mulheres. **Revista Liberum Accessum**, v. 6, n. 1, p. 13 – 21, 2020.
- SILVEIRA, K.; BORGES, K. Recursos terapêuticos no tratamento dermatofuncional de melasma pós gestacional: revisão de literatura. **Rep Univer Ânima**, p. 6, 2021.
- SUCHUCH, J.; ROSETTO, S. Técnica de microagulhamento associado ao ácido tranexâmico no tratamento de melasmas: uma revisão. **Braz J Develop**, Curitiba, v.7, n.1, p.7083-7095, 2021.

TEDESCO, I.; ADRIANO, J.; SILVA, D. Produtos cosméticos despigmentantes nacionais disponíveis no mercado. **Univali**, 2007.

THAOUN, A.; MOSTAFA, W.; AMER, M. Dermoscopic evaluation of tranexamic acid versus Vitamin C, with microneedling in the treatment of melasma: a comparative, split-face, single-blinded study. **J Dermatol Treat**, v. 32, p. 1871 – 1882, 2021.